Cardiac History Taking

Dr. Michael Plich
M.D., Phd., F.C.C.P.,
F.S.C.A.I.
Director of Invasive Cardiovascular unit, Ziv MC, Safed, Israel

Кардиально-клинический алгоритм

- история
- Физикальное исследование
- Диференциальный диагноз
- не инвазивные методы исследования:
  - Биохимический анализ крови (тропонин),
  - рентген,
  - эхо,
  - Радиоизотопное сканирование



Кардиально-клинический алгоритм

- Инвазивные методы:
  - катетеризация,
  - Коронарная ангиография
- Диагноз или рабочая гипотеза
- Лечение

Важность кардиального анамнеза

- Правильный и глубокий анамнез позволяет установить диагноз в некоторых случаях до физикального исследования.
- Иногда хороший анамнез может заменить лабораторные тесты.

Pain radiating to both arms
(LR=7.1)

88%

50%

17%

Pleuritic pain
(LR=0.2)

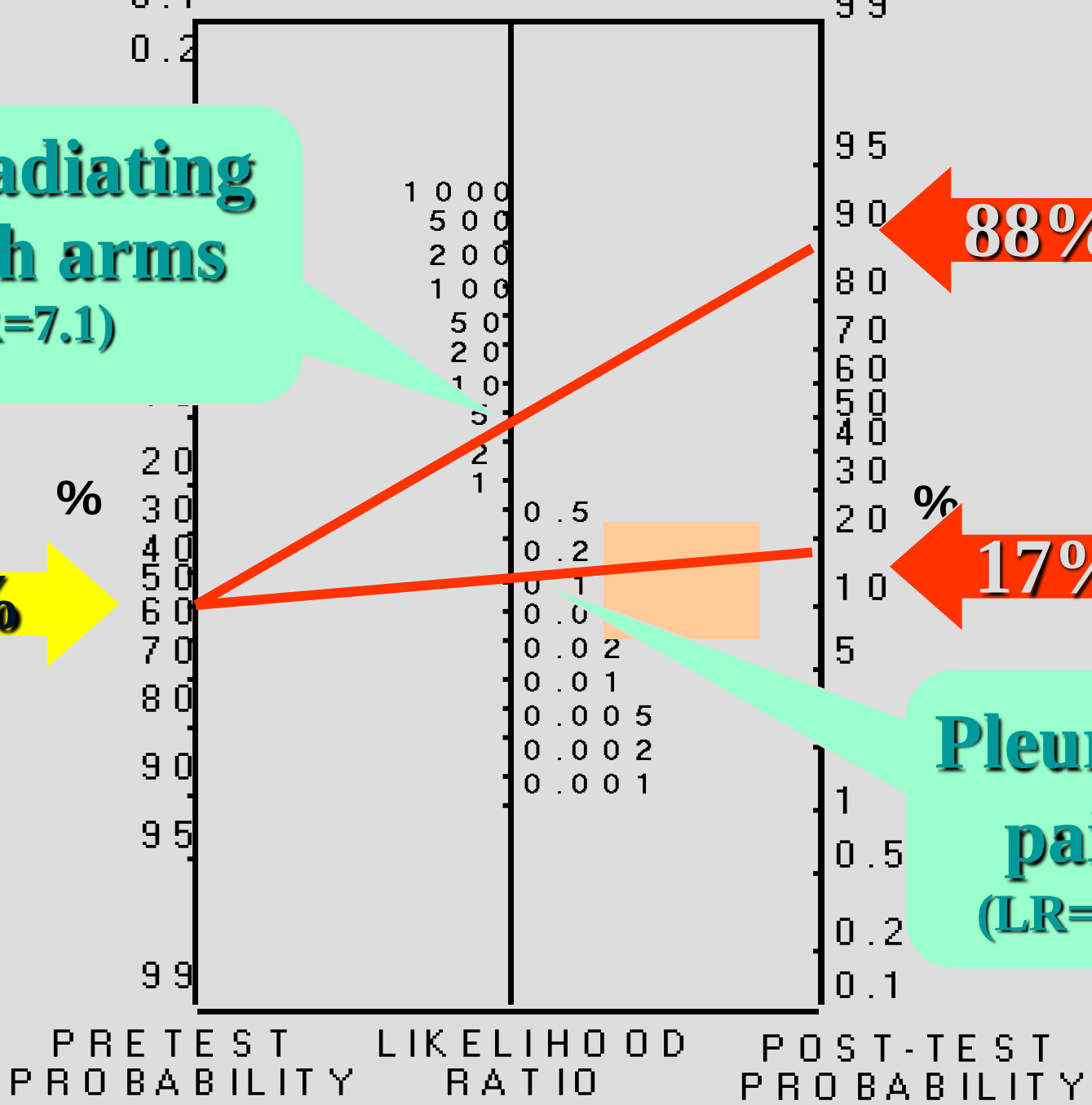

ECG abnormal
(LR=2.61)

72%

21%

50%

ECG normal
(LR=.27)

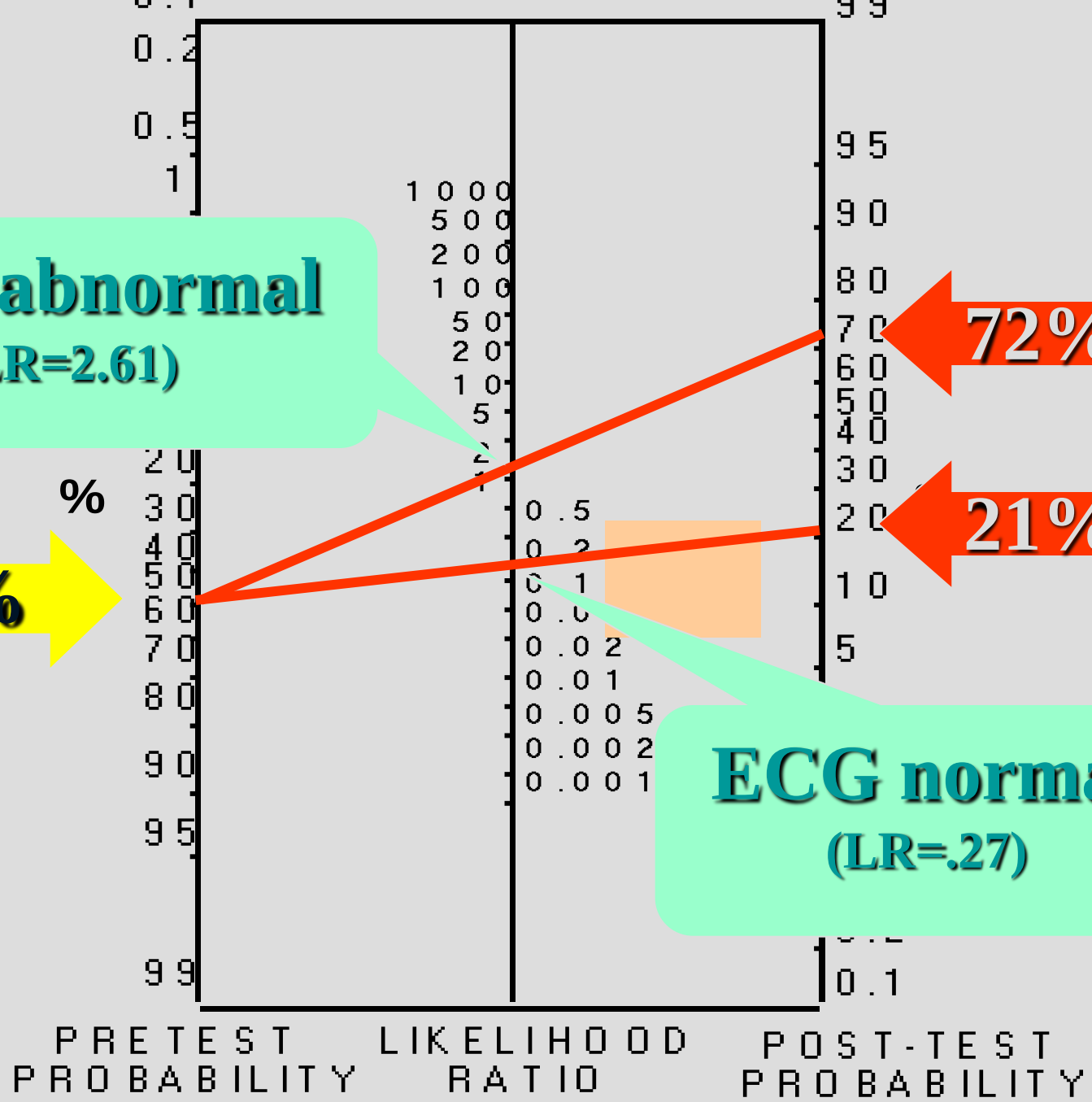

CPK high
(LR=1.9)

65%

43%

50%

CPK normal
(LR=.77)

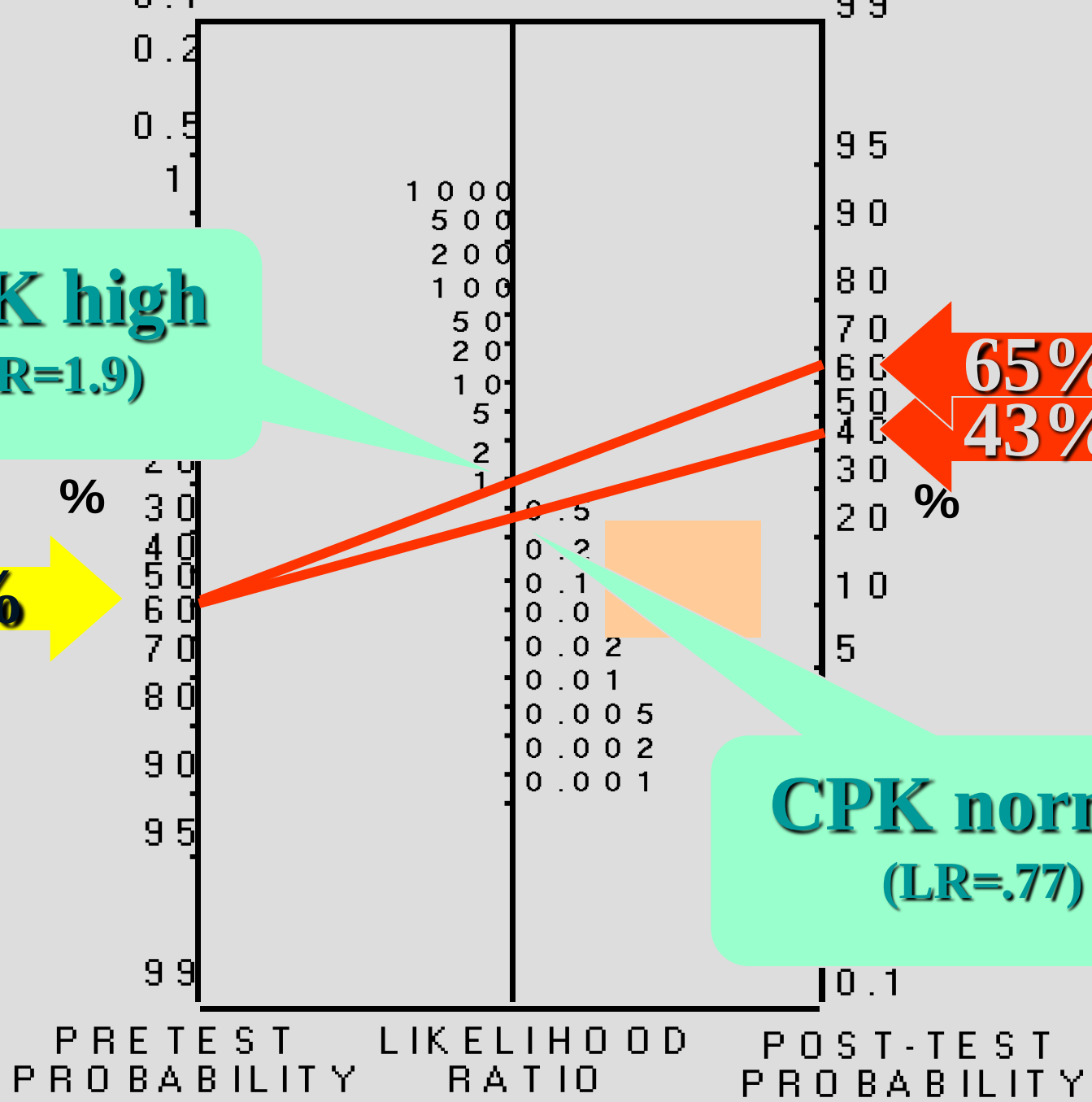

Кардиологический анамнез

- Факторы риска
- Общий опрос
- Симптомы
- Сопоставление симптомов с анамнестическими данными

Факторы риска

- Курение
- Сахарный диабет (продолжительность заболевания, лечение и т.д.)
- Гипертония
- Нарушение липидного обмена
- Кардиологический семейный анамнез (внезапная смерть, наличие ишемической болезни у ближайших родственников)
- Употребление алкоголя

Общий кардиальный анамнез

- Были ли проблемы с сердцем?
- Были ли болевые приступы и ставили ли ему диагноз стенокардии.
- Проходил ли он какие либо исследования сердца и если да, то представить результаты
- Были ли госпитализации и по какой причине.
- Известно ли ему о шумах в сердце или ревматизме.

Лечение

- Были ли назначены какие либо препараты?
- В связи с чем они были назначены?
- Продолжает ли он лечение?
- Принимает ли он препараты для лечения других заболеваний?
- Нетрадиционные методы лечения.

Сноска

- В процессе опроса важно понять имеем ли мы дело симулянтом или десимулянтом.

Симптомы

- Боль в груди
- Одышка и вид одышки
- Отеки
- Обмороки
- Слабость
- Сердцебиение
- Цианоз
- Кровохаркание

1.

Болезни имитирующие сердечные заболевания

- пример: боль в груди:
  - легкие
  - пищевод
  - желудок
  - желчный пузырь
  - мышцы.

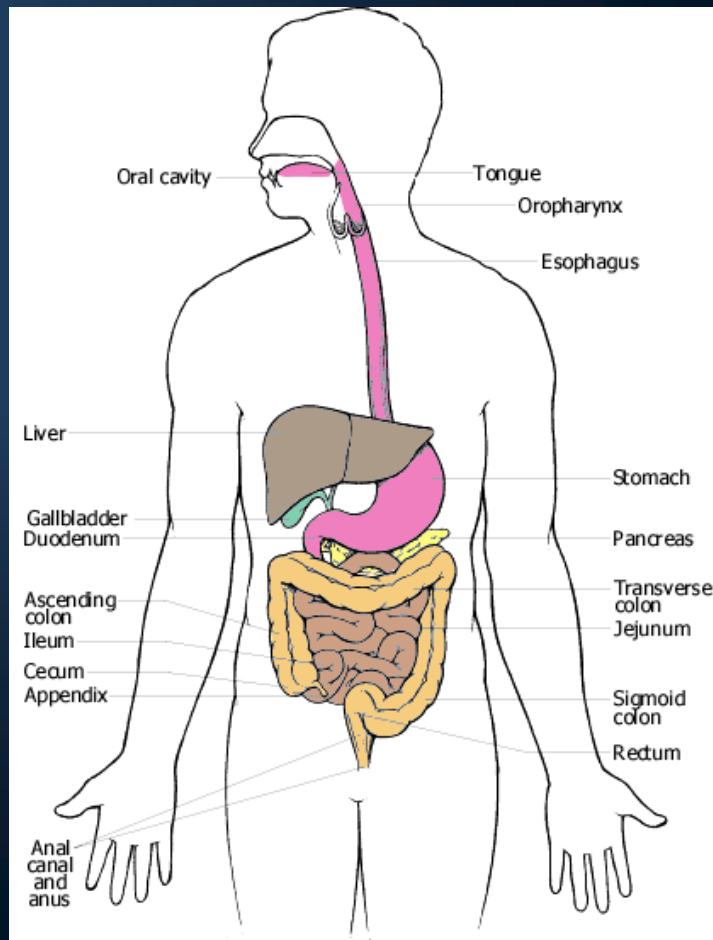

Chest Pain

- Chest Pain - DD
  - Cardiovascular
    - Ischemic
      - ST elevation MI
      - Non-ST elevation MI
        Unstable MI - High Risk
      - Unstable AP - low risk
    - Nonischemic
      - Pericarditis
      - Aortic Dissection
      - Valvular
  - Non-Cardiac
    - Gastroesophageal
      - Reflux
      - Spasm
      - Peptic
    - Nongastroesophageal
      - Musculoskeletal
      - Pulmonary embolism
      - Pneumothorax
      - Somatoform

Боль в груди

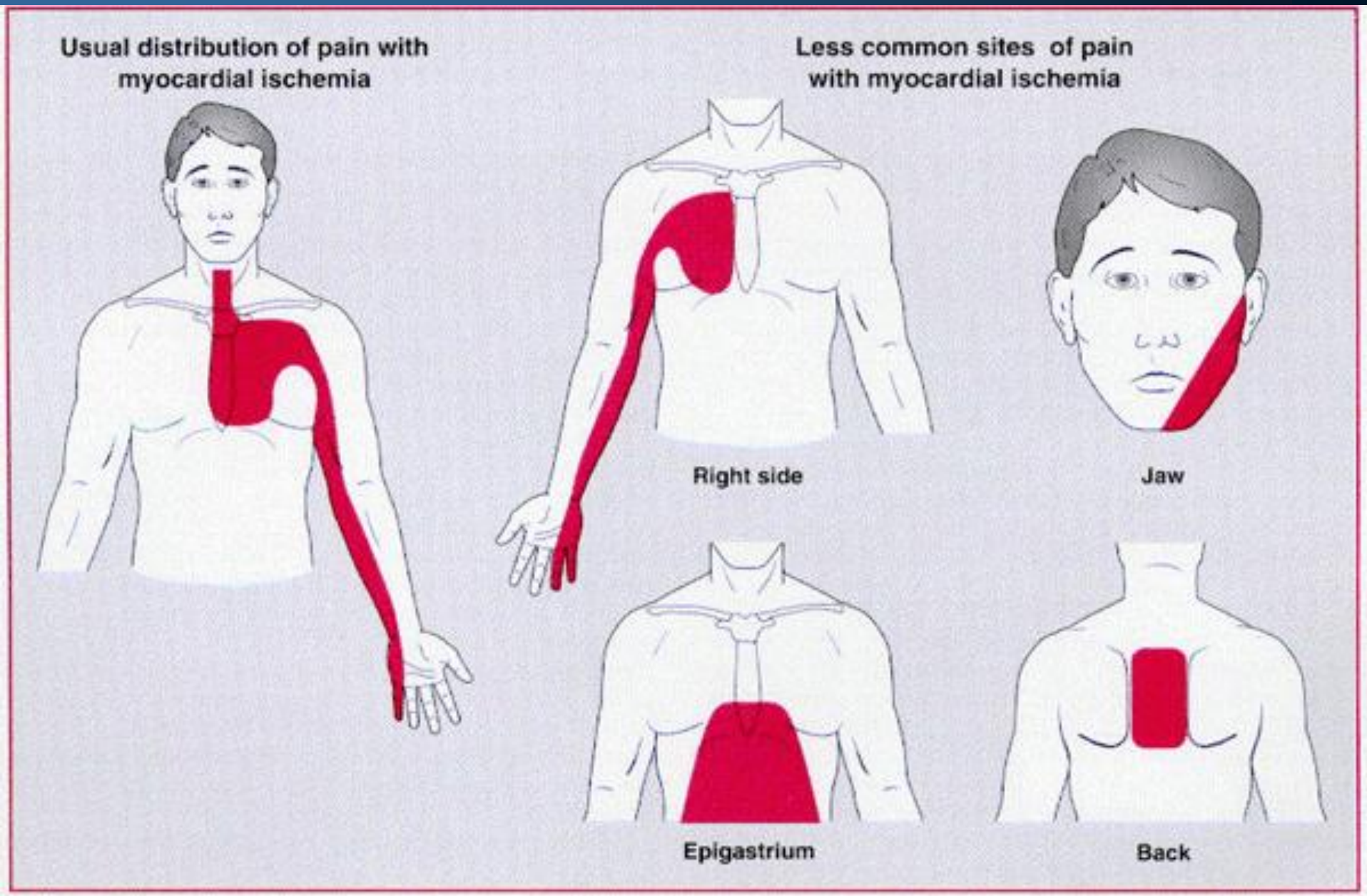
Usual distribution of pain with myocardial ischemia
Less common sites of pain with myocardial ischemia
Right side
Jaw
Epigastrium
Back

Характеристика боли

- *Вид боли*
- *Локализация боли*
- *Радиация боли*
- *Время начала боли*
- *Чем вызвана боль*
- *Продолжительность*

AP – Pathophysiology

Imbalance Between O_2 Demand - O_2 Supply

O_2 Supply

coronary flow

Perfusion pressure

Blood O_2 content

O_2 Demand

Heart rate

LV wall stress

Contractility

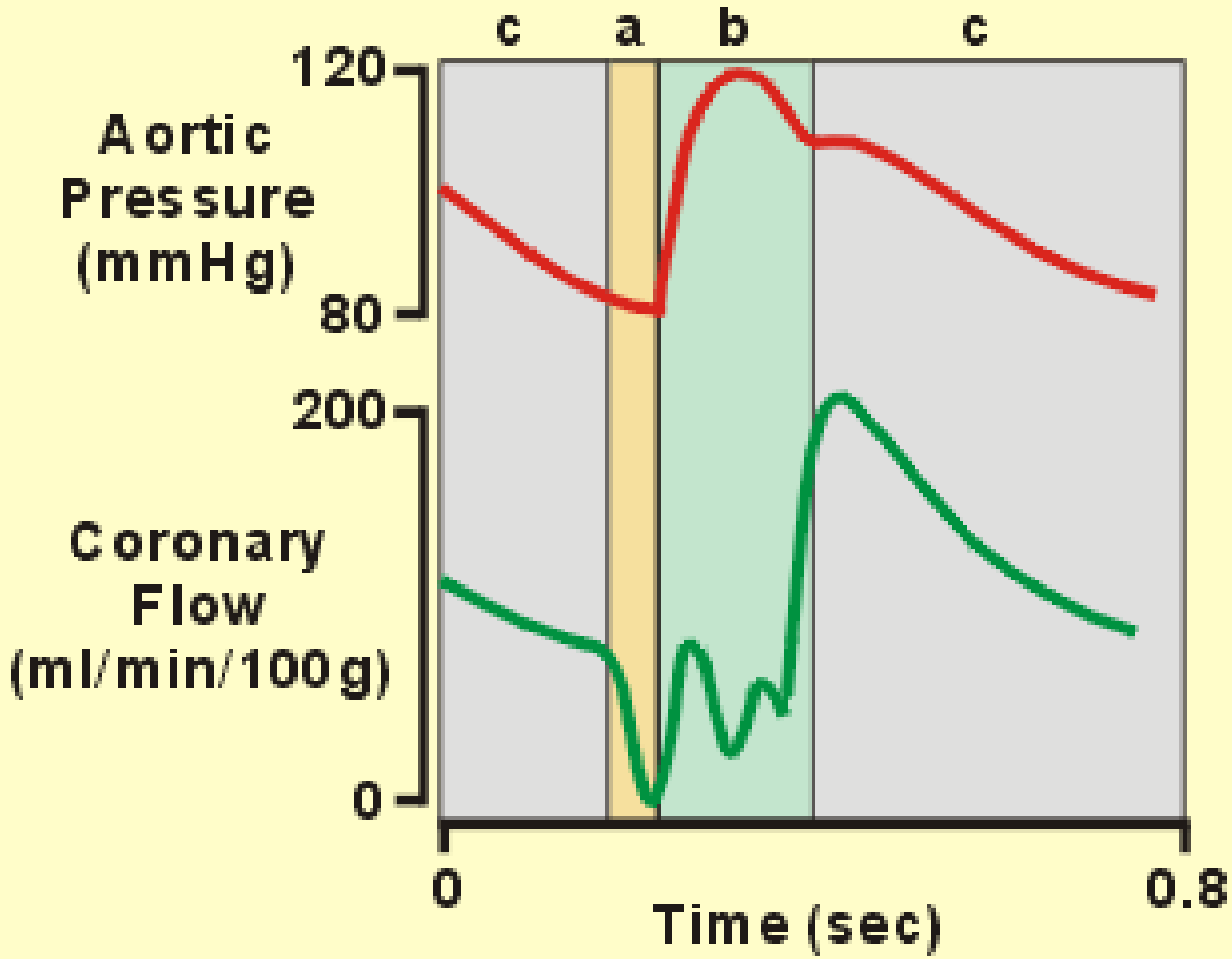

Pulsatile nature of left coronary artery blood flow. Flow is lower during phases of isovolumetric contraction (a) and ejection (b) than during diastole (c).

Functional Tests

- ECG stress test.
- Thalium stress test.
- Echo Dobutamin test.

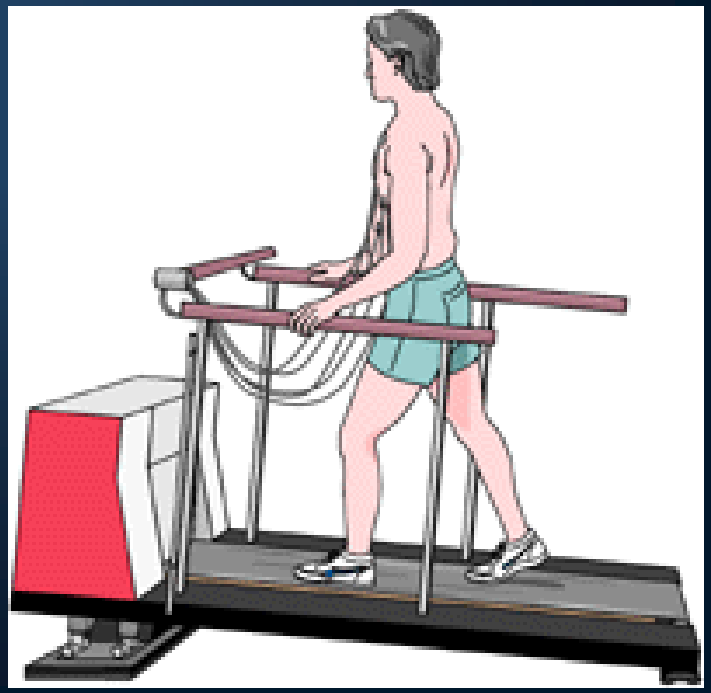

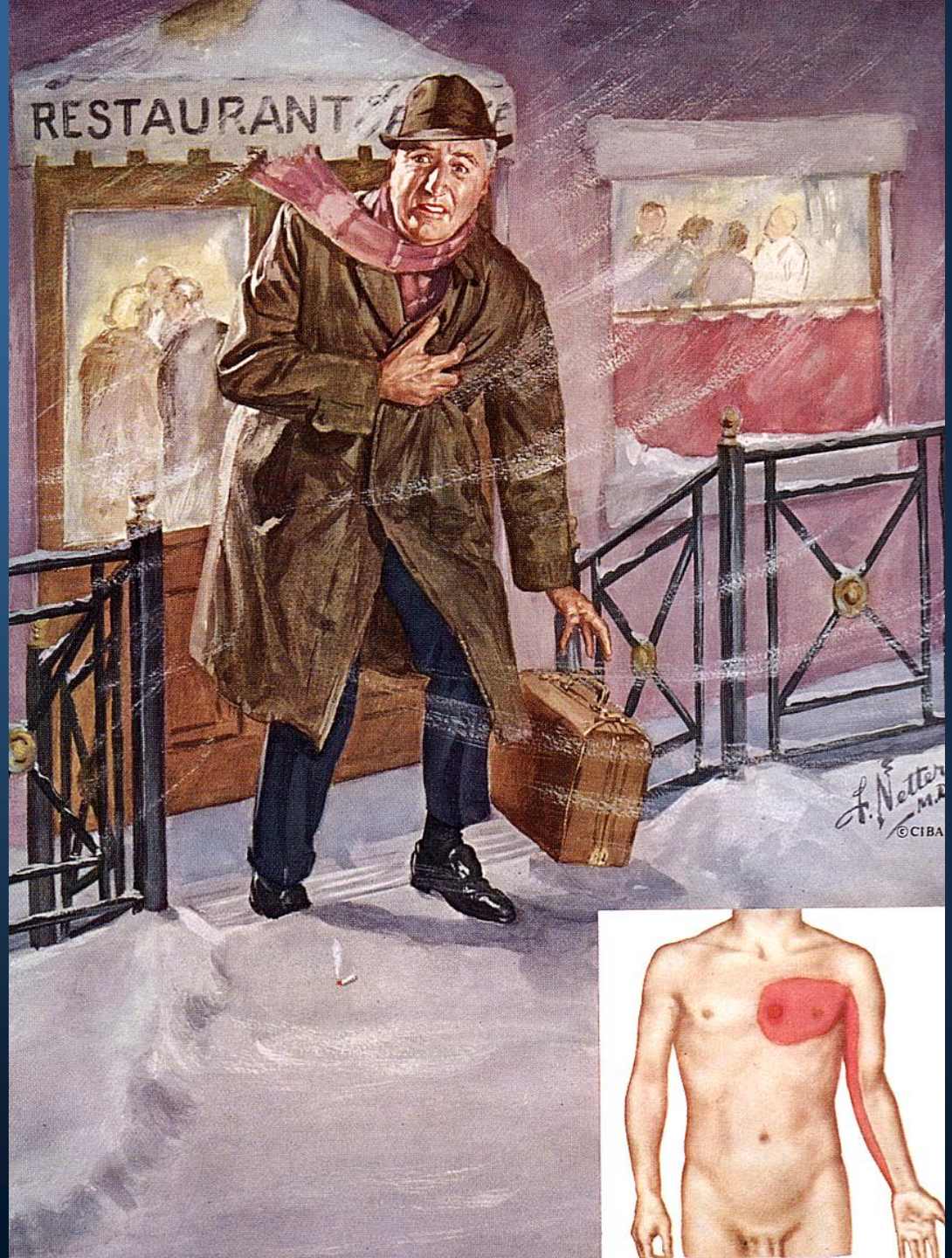
RESTAURANT
F. Netter
©CIBA

Анамнез отеков

- *Отекают ли у вас ноги?*
- *Когда в первые вы заметили отек?*
- *Отек возник внезапно или постепенно?*
- *Время возникновения отека? (утро, вечер)*
- *Снижаются ли отеки после ночного сна?*
- *Связанны ли отеки с нарушением дыхания*

Анамнез отеков

- *Были ли изменения вашего веса?*
- *Если понижение отека при поднятии ног?*
- *Ассоциируются ли отеки с болями в ногах?*
- *Равнозначность отеков двух ног? (CABG)*
- *Связано ли это с приемом лекарств (блокаторы кальция)*

Обморок

- *Частота обмороков или предобморочных состояний.*
- *Полная потеря сознания*
- *Внезапность обморока*
- *В какой позиции происходит обморок (штангисты)*
- *Имеются ли предвестники обморока (боль в груди, сердцебиение, тошнота и т.д.)*

Слабость

- *Как долго длится слабость?*
- *Слабость наступает внезапно или постепенно?*
- *Усталость продолжается весь день или в определенное время?*
- *Усталость проявляется дома или на работе?*
- *Если слабость проходит после отдыха?*

Сердцебиение

- *Были ли у вас приступы сердцебиения и их характер (ритмичные или аритмичные)?*
- *Продолжительность?*
- *Когда был первый приступ?*
- *Возникают ли при сердцебиении боли в груди?*
- *Ощущения во время сердцебиения?*
- *Что вызывает прекращение приступа или прекращается спонтанно?*

Сердцебиение

- *Можете ли вы сосчитать пульс во время приступа?*
- *Можете ли вы выполнить какое то действие во время приступа?*
- *Возникает во время нагрузки?*
- *Сопровождается ли приступ болями в сердце, потением, покраснением лица или головной болью?*

Сердцебиение

- *Принимаете ли вы препараты и какие?*
- *Имеются ли проблемы со щитовидной железой?*
- *Курение или использование наркотиков?*
- *Количество кофе в день?*

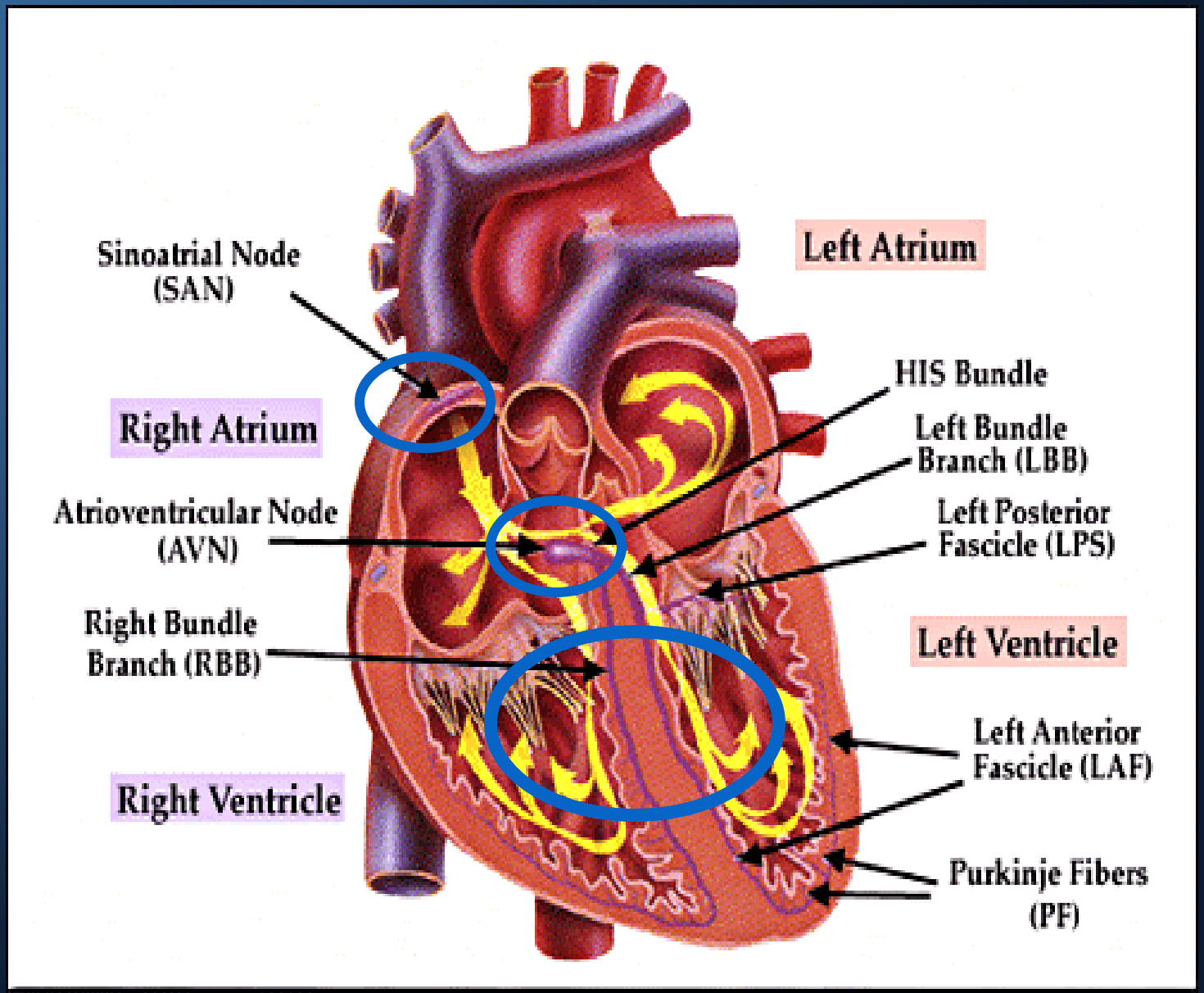

Cardiac Conduction System

Электромеханическая физиология сердца

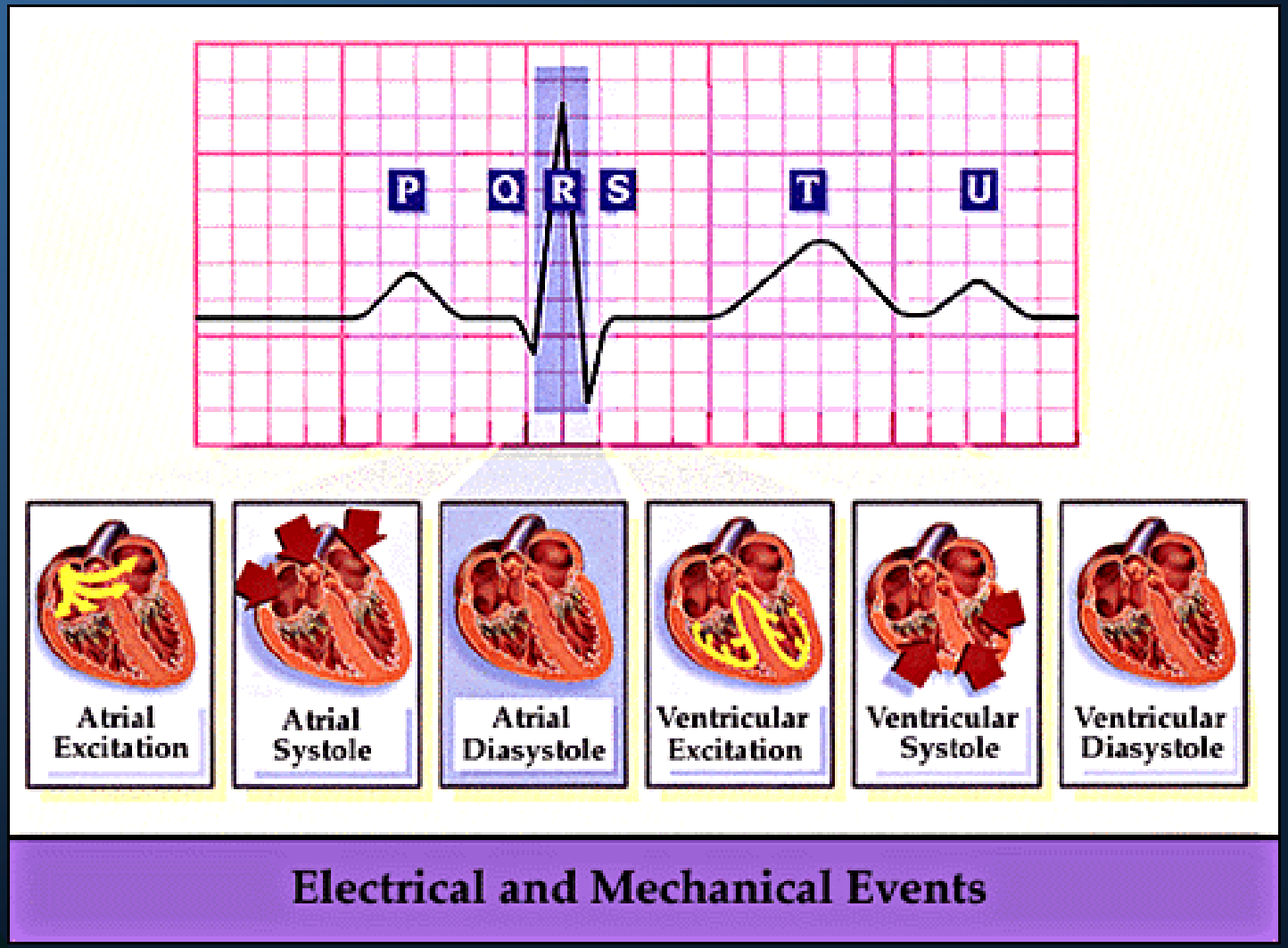

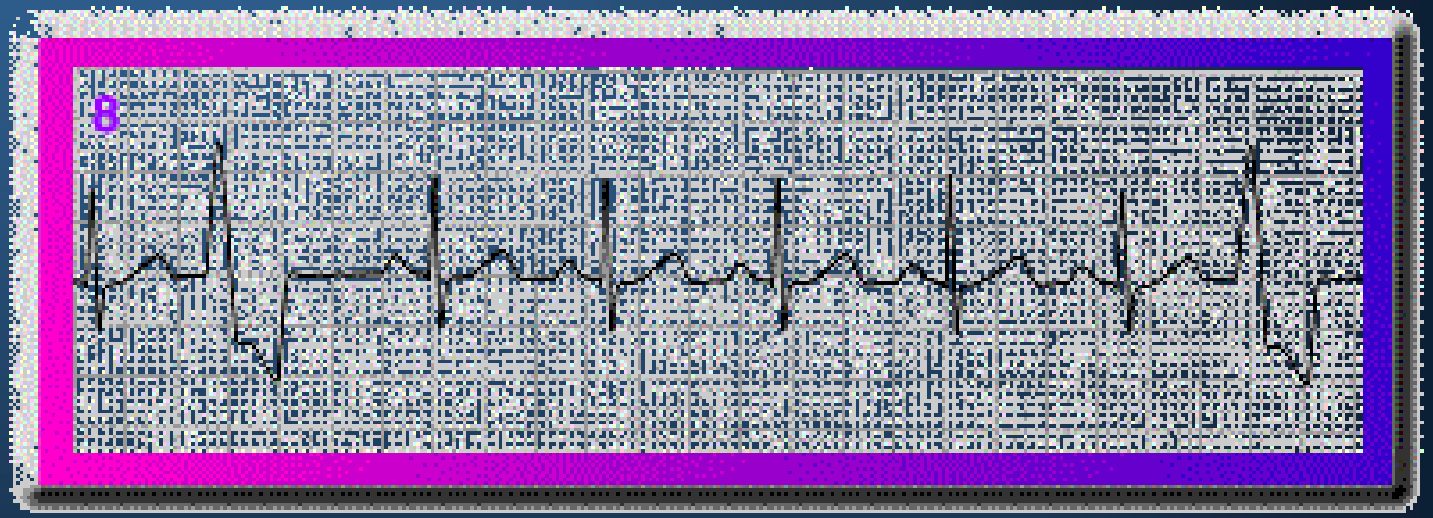
8

II

III

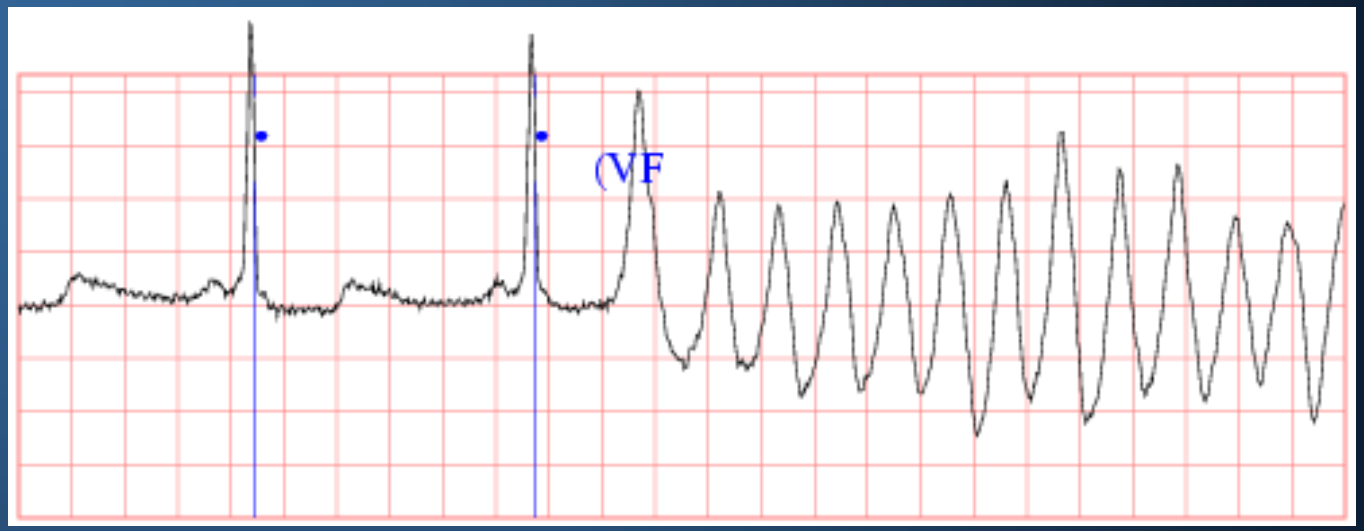
(VF

Цианоз

- *Места посинения кожи?*
- *Как долго вы знаете об этом?*
- *Это возникает постепенно или внезапно?*
- *Кем вы работаете?*
- *С чем связанно и что влияет на изменение цвета кожи? (нагрузки, вредные привычки, погодные условия или кардиальные симптомы)*

кровохаркание

- *Сколько времени есть кровь при кашле?*
- *Как часто вы кашляете кровью?*
- *Возникает ли боль в груди во время кашля?*
- *Как много крови вы отхаркиваете?*

Симптомы миокардиальной ишемии

- Неприятные ощущения в груди
- одышка
- потение
- Снижение физической возможности.

Миокардиальная недостаточность

- ↓ Ослабление сократительной способности миокарда:
  - Цианоз, пониженное давление, слабость и обморок.
- ↓ Нарушение диастолической функции – отек.
  - ↑ Повышение диастолического давления левого желудочка.
  - Застой жидкости.
  - Одышка, ортопное.
  - Отек легких.
  - Переферические отеки и асцит
  - Сердечная кахексия

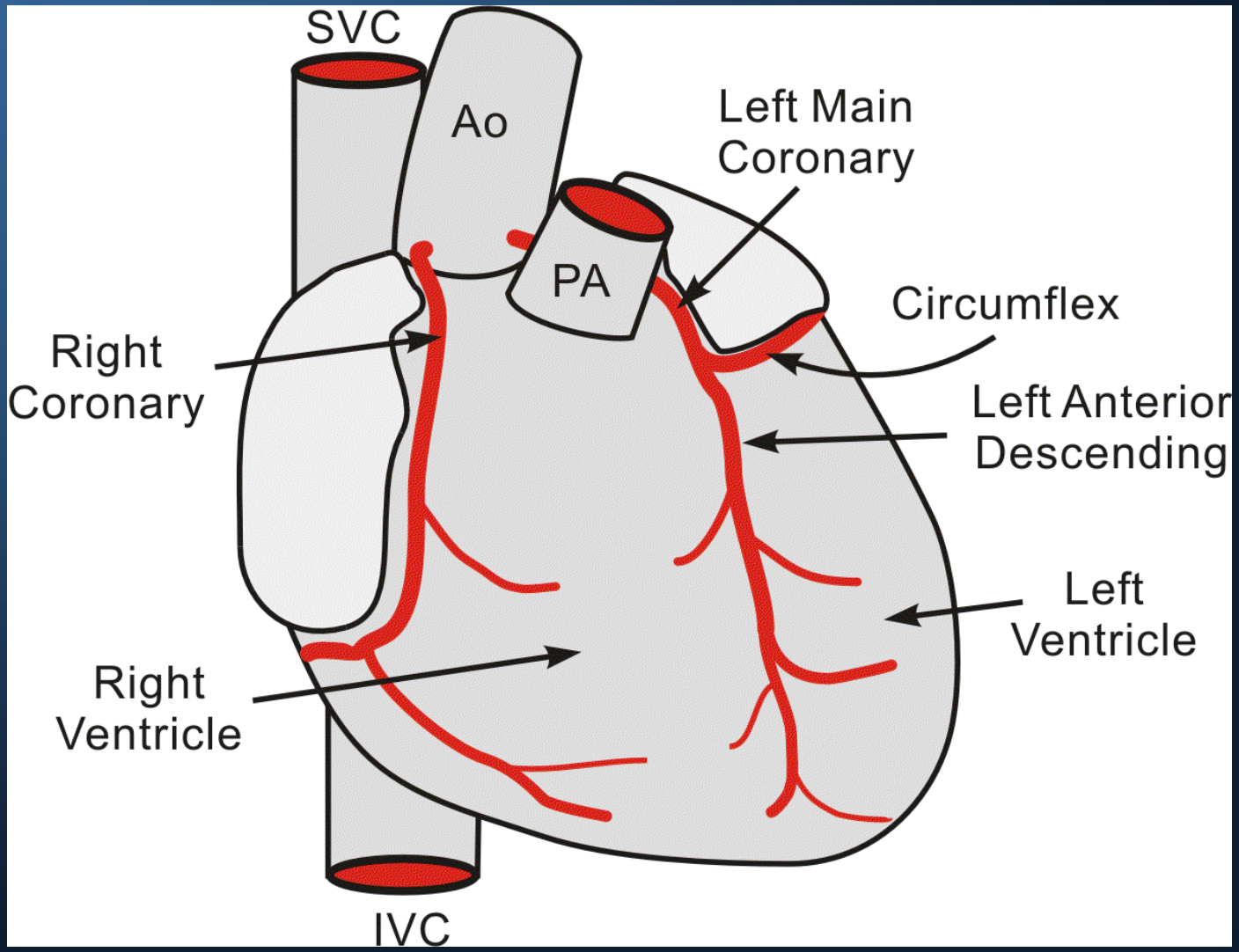
SVC
Ao
Left Main
Coronary
PA
Circumflex
Right
Coronary
Left Anterior
Descending
Left
Ventricle
Right
Ventricle
IVC

Механизм острого ишемического коронарного синдрома

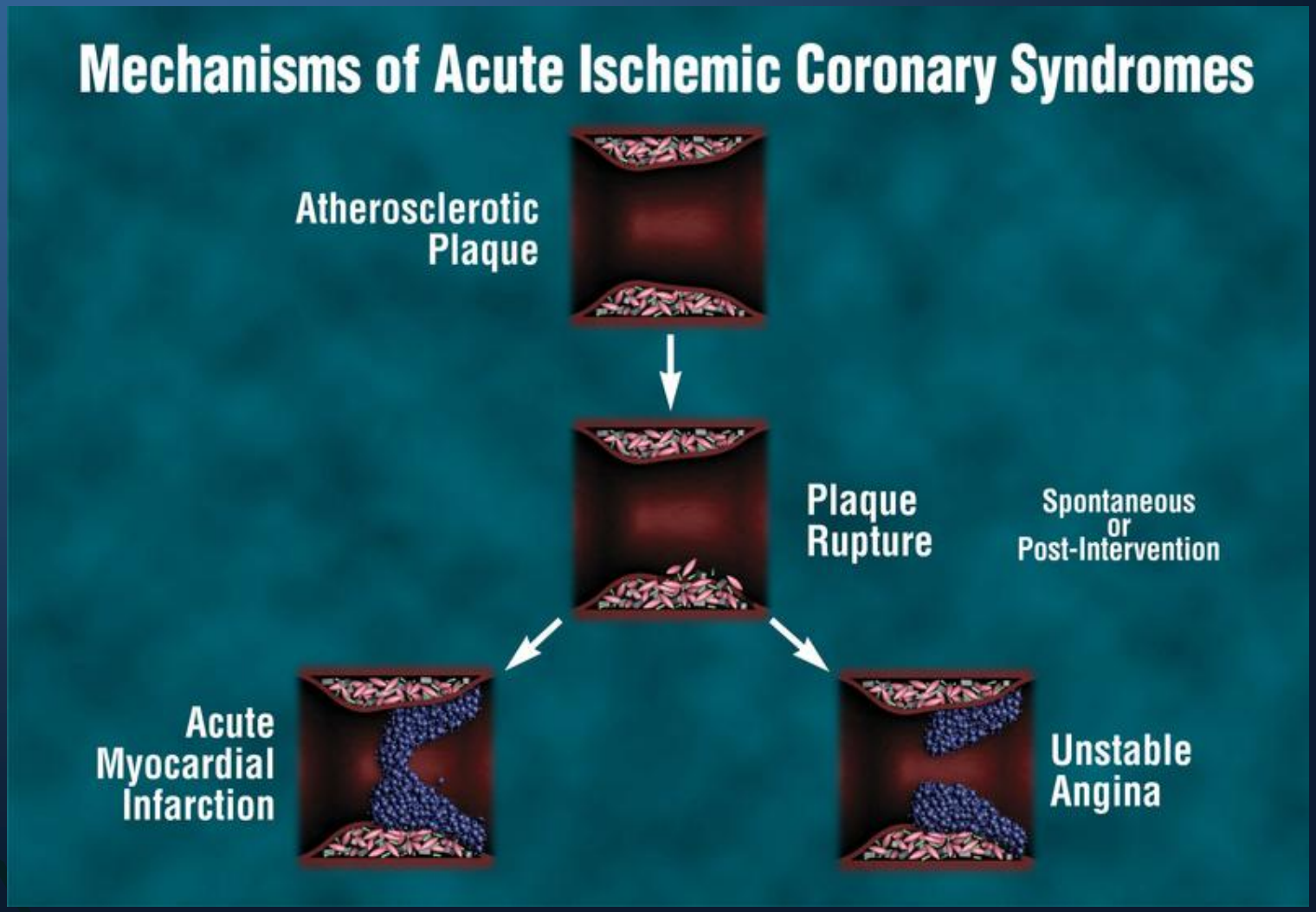

Диагностика в приемном покое

Chest pain

- Stable AP

- Unstable AP
- ST-elevation MI
- Non ST- elevation MI

} Acute Coronary Syndrome

Симптомы сердечной аритмии

- сердцебиение
- одышка
- стенокардия
- гипотония
- обморок
- Обычно возникает спонтанно и прекращается так же быстро как началась.

Диагностические и лечебные выводы кардиального анамнеза

- A.I.C.D. (automated implanted cardiac defibrillator)
- Стенокардия (angina pectoris)
- Мерцательная аритмия или флаттер
- Cardiac arrest, defibrillation, cardioversion
  тахи – бради атриовентрикулярные аритмии
- Хирургические и инвазивные методы обследования и лечения (CABG, катетеризация, баллонирование и стентирование КА и клапанов, пересадка сердца).
- Врожденные пороки сердца (лечение и диагностика)

Диагностические и лечебные выводы кардиального анамнеза

- CHF
- Кардиомегалия
- Инфаркт миокарда
- Кардиомиопатия
- Пороки клапанного аппарата
- Электрокардиостимуляция
- Лечение лекарственными препаратами

Одышка

- *Сколько времени вы страдаете одышкой*
- *Возникает внезапно или постепенно?*
- *Сколько вы можете пройти до возникновения одышки? (по прямой или с нагрузкой)*
- *Вы просыпались ночью от приступа удушья?*
- *Одышка или нарастающая со временем одышка?*
- *На скольких подушках вы спите ночью?*
- *Имеются ли отеки на ногах с момента появления одышки?*
- *Имеются ли боли в сердце с момента появления одышки?*

Кривые давления при митральном стенозе

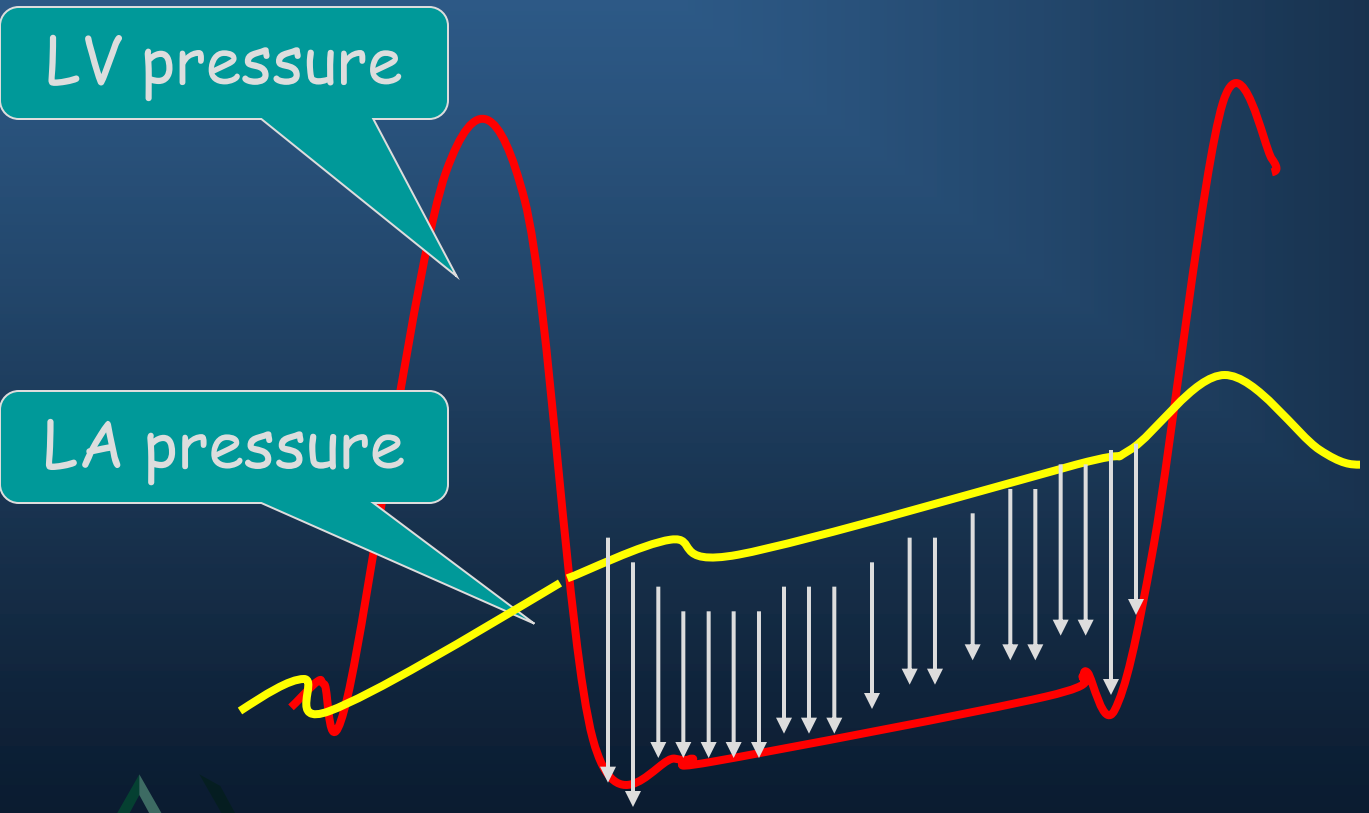

Дилятация и гипертрофия левого желудочка (причины)

- дилатация (увеличением объема или давления)
- гипертрофия (увеличением объема или давления)

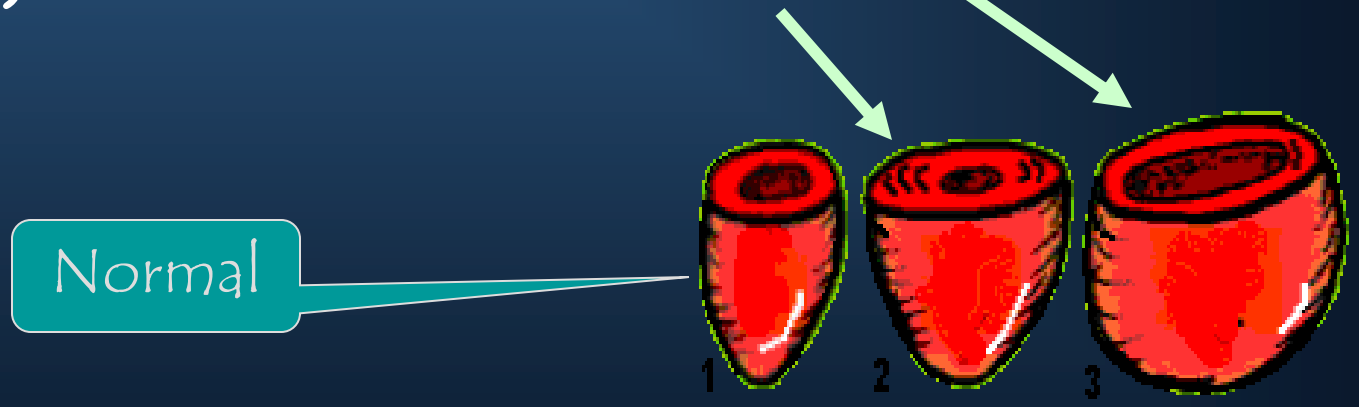

Кривые давления в левом предсердии

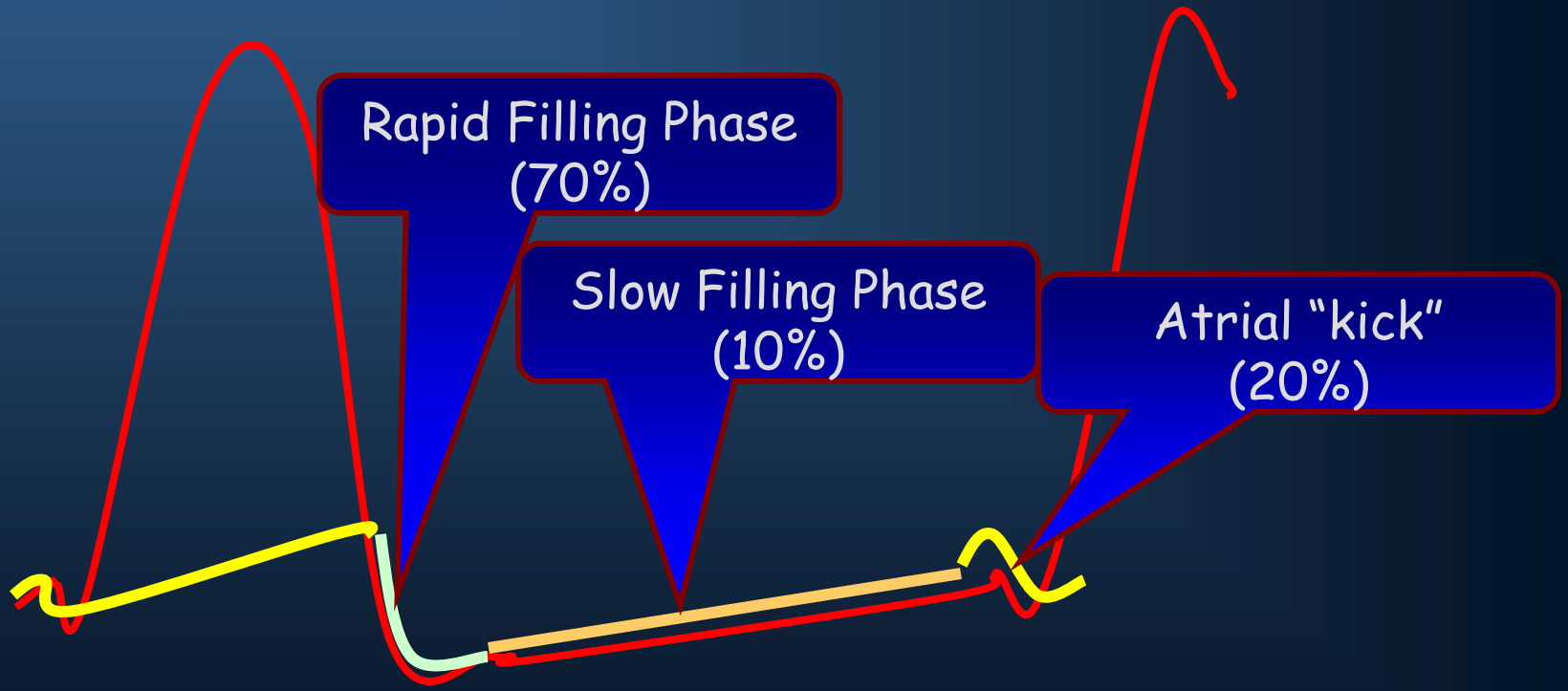

Cyanotic lesions: L-R shunts

- . Tricuspid valve atresia
- obligatory L-R shunt

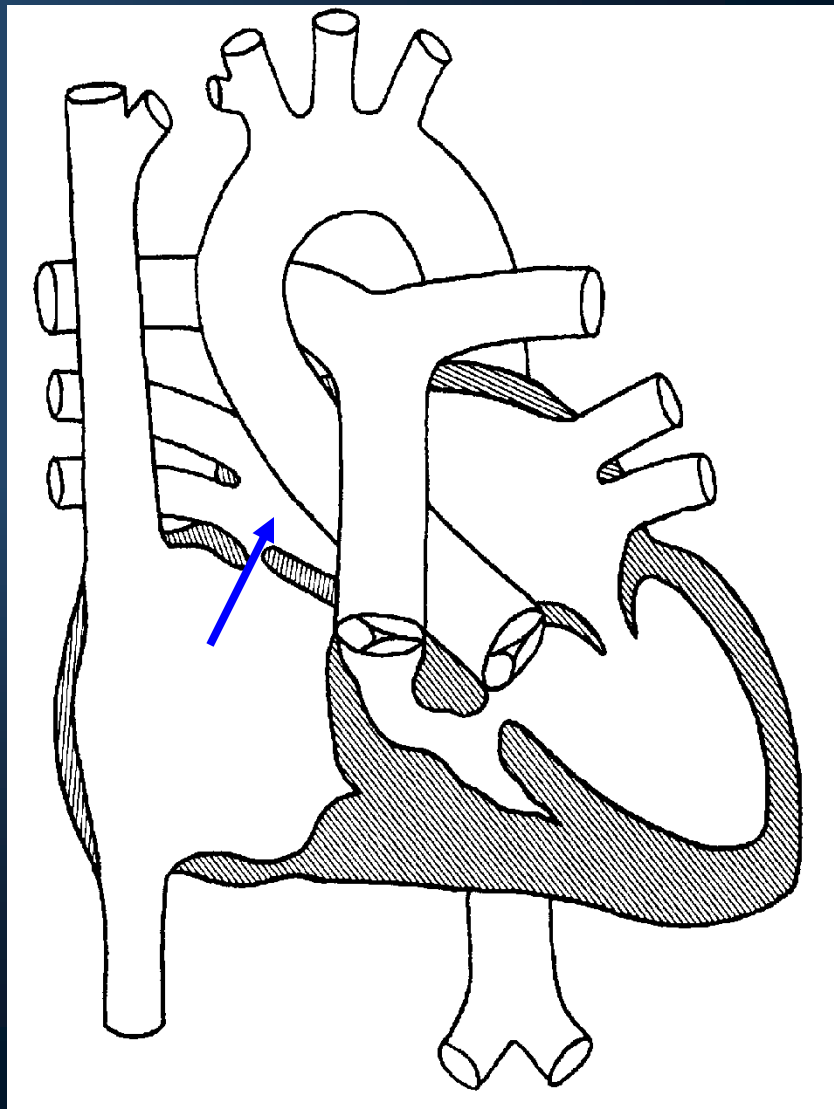

Cyanotic lesions: L-R shunts

- . Pulmonary valve atresia; intact ventricular septum

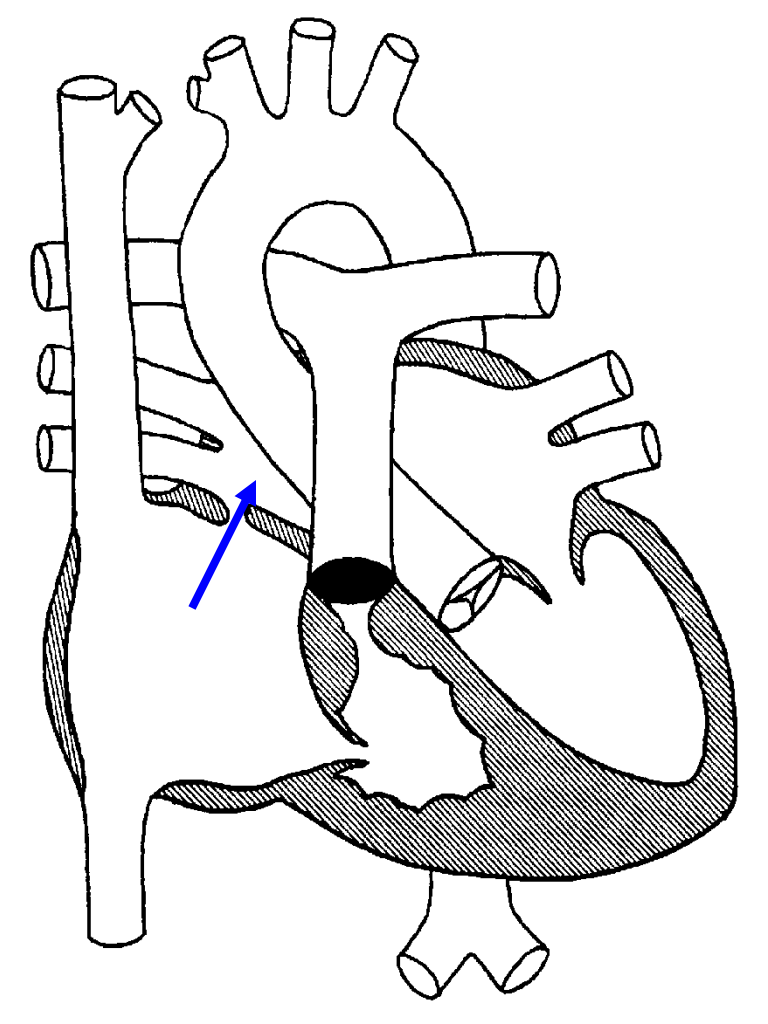

Cyanotic lesions: L-R shunts

- Total anomalous pulmonary venous connection(TAPVC) to left vertical vein (supracardiac)

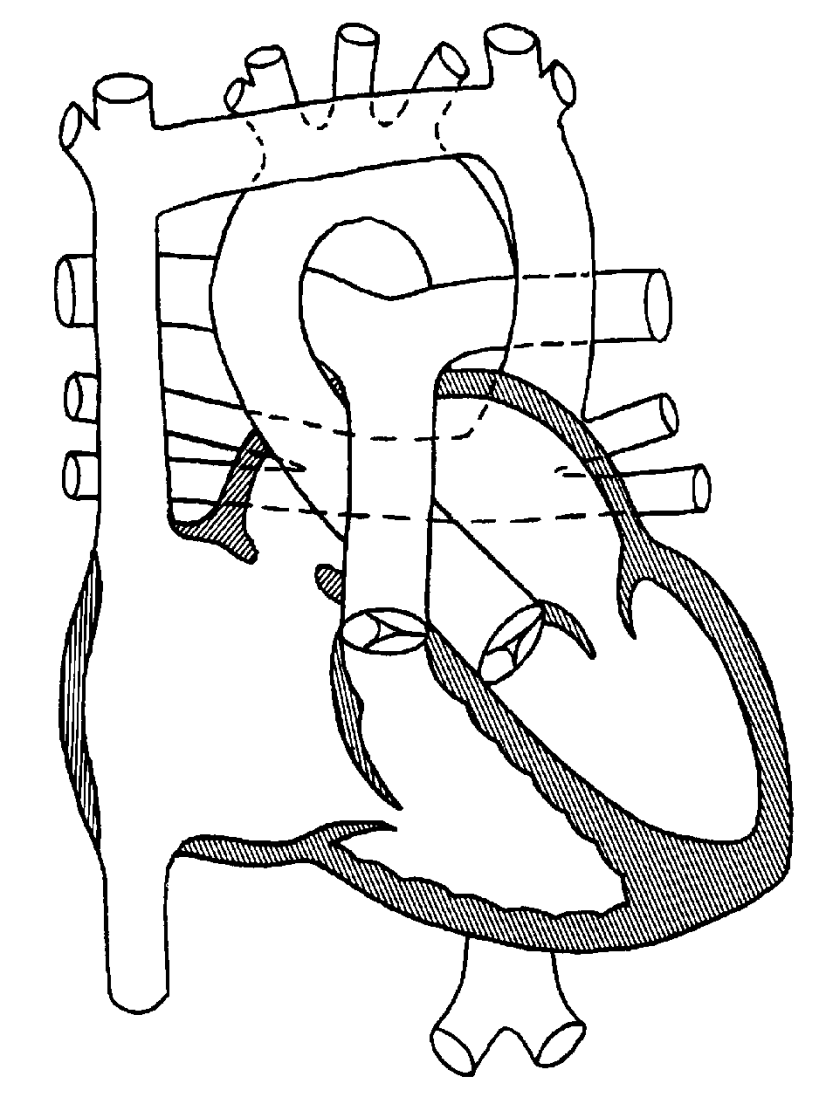

Cyanotic lesions: L-R shunts

- Truncus Arteriosus

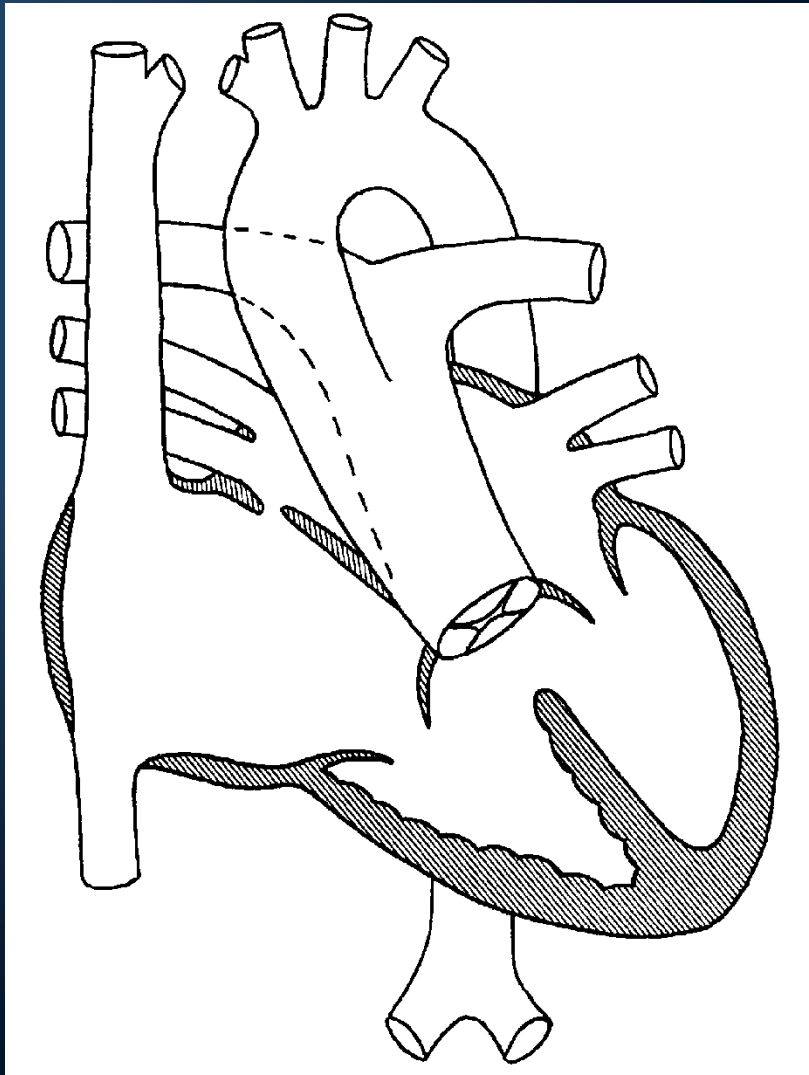

Persistent Truncus Arteriosus

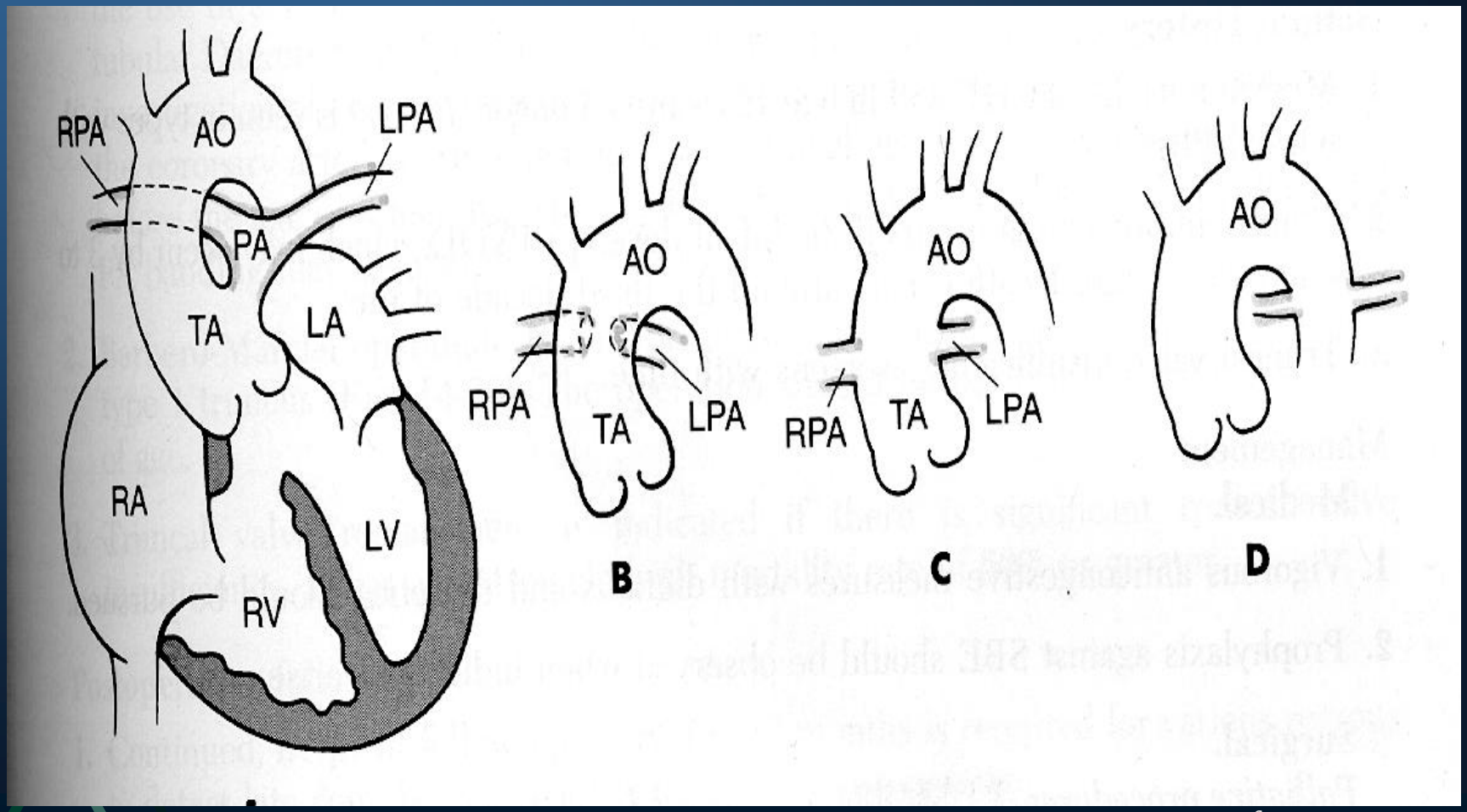

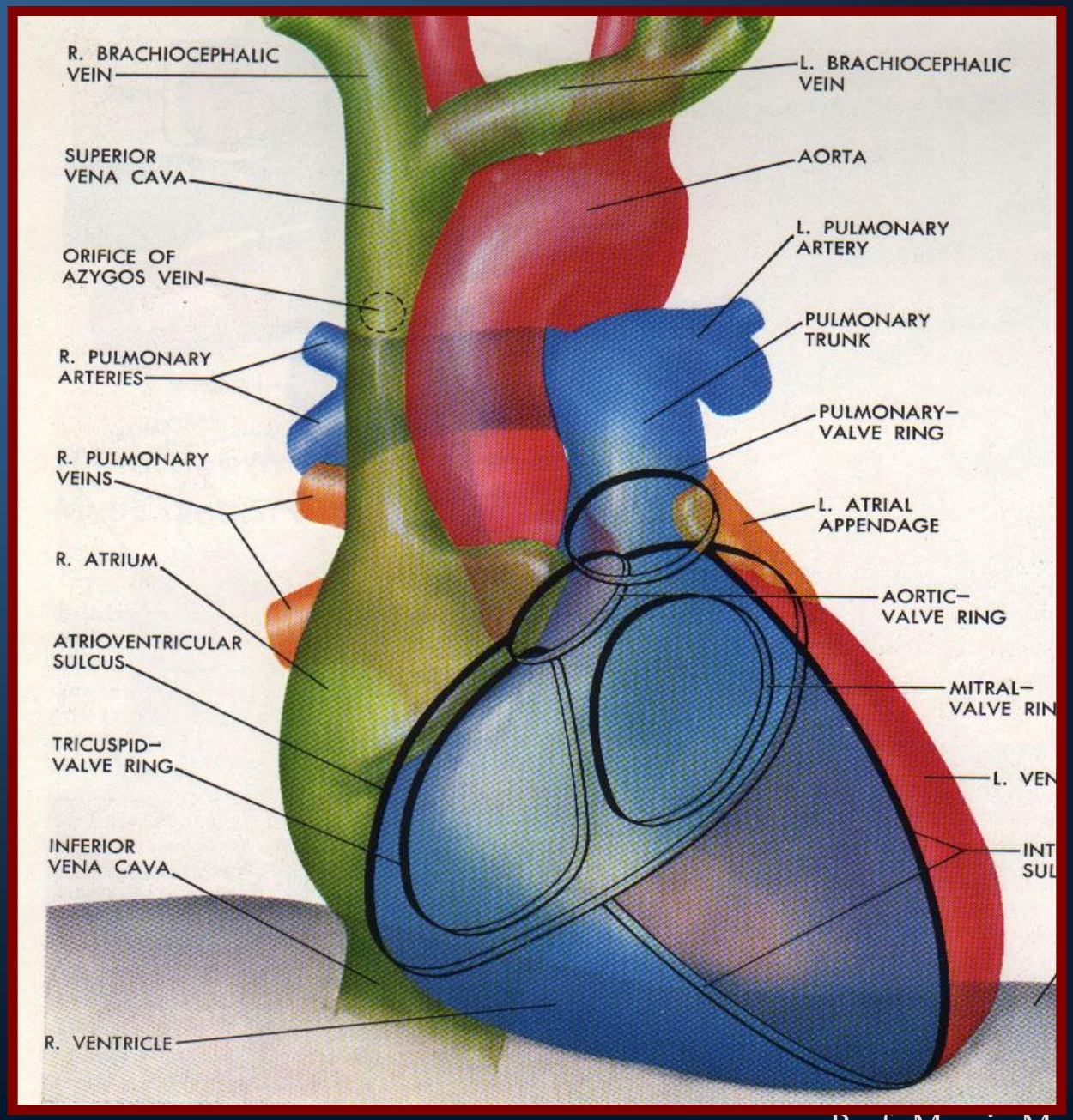

Prof. Morris Mosseri

Симптом двойного контура левого предсердия

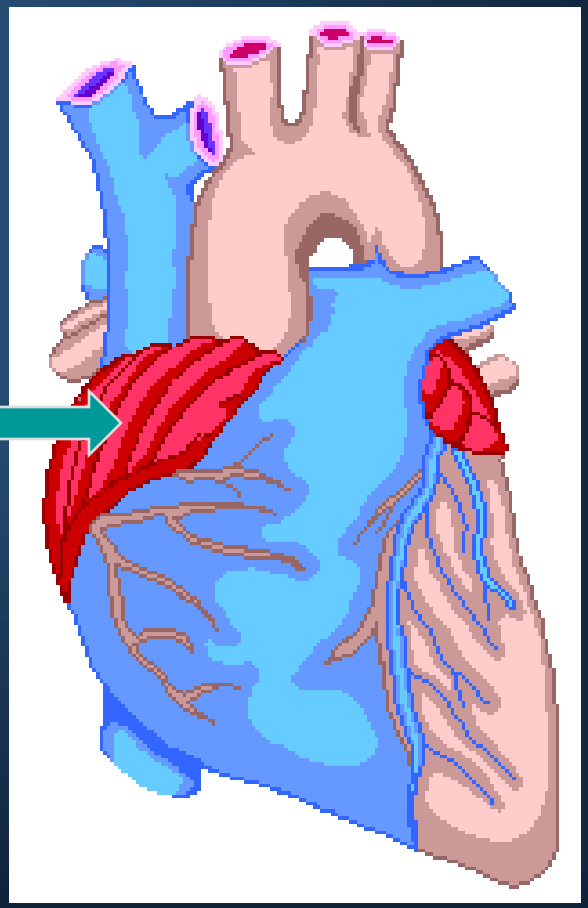

Стабильная или вариантная стенокардия

стабильная

- ↑ O_2 demands
- Constant activity - precipitate angina

вариантная

- Vasoconstriction.
- Good days / bad days.
- Circadian variation.
- Precipitated by:
  - Cold temperatures.
  - Emotion.
  - Mental stress.

Fixed Flow Reserve

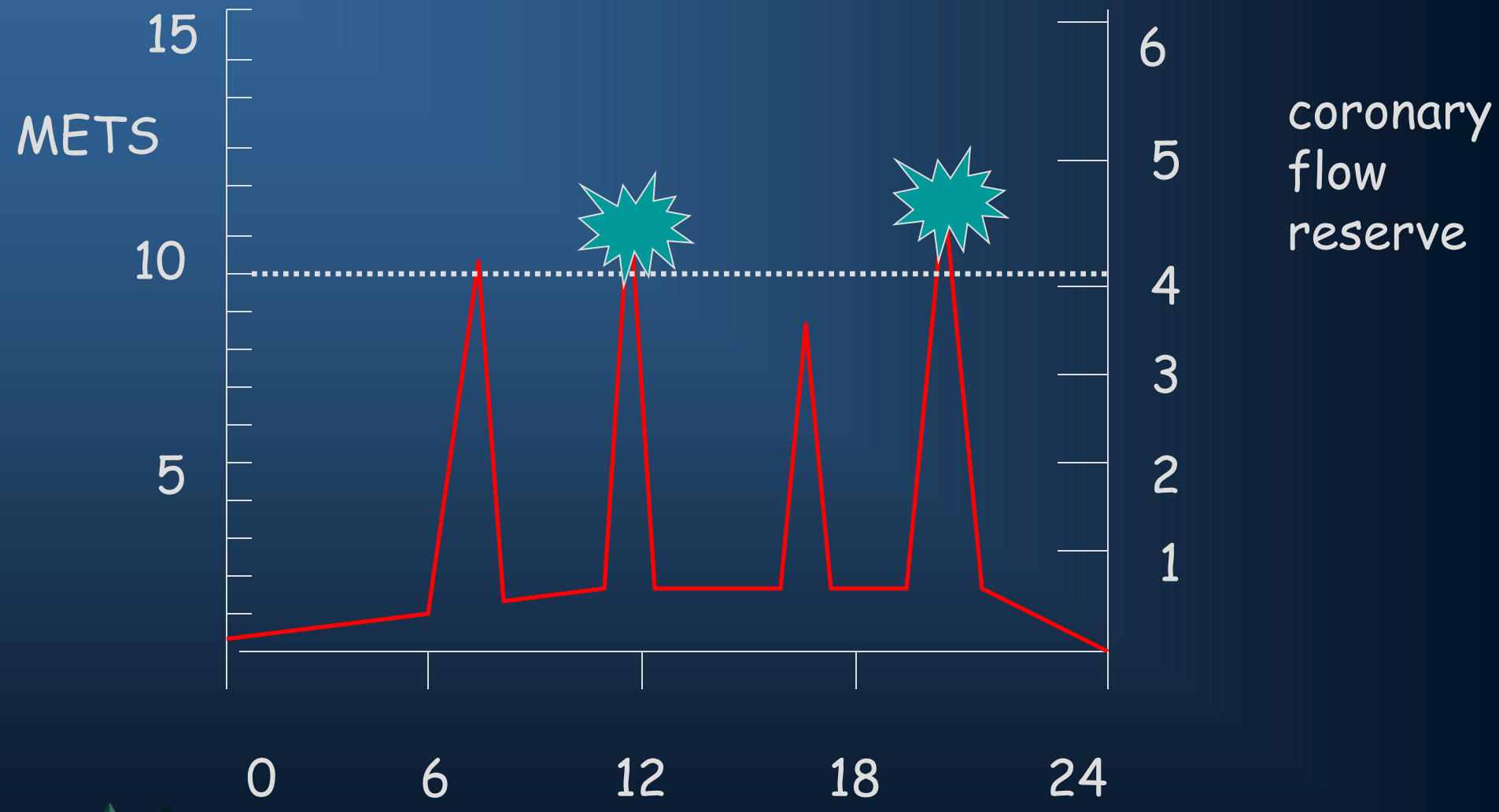

Variable Flow Reserve

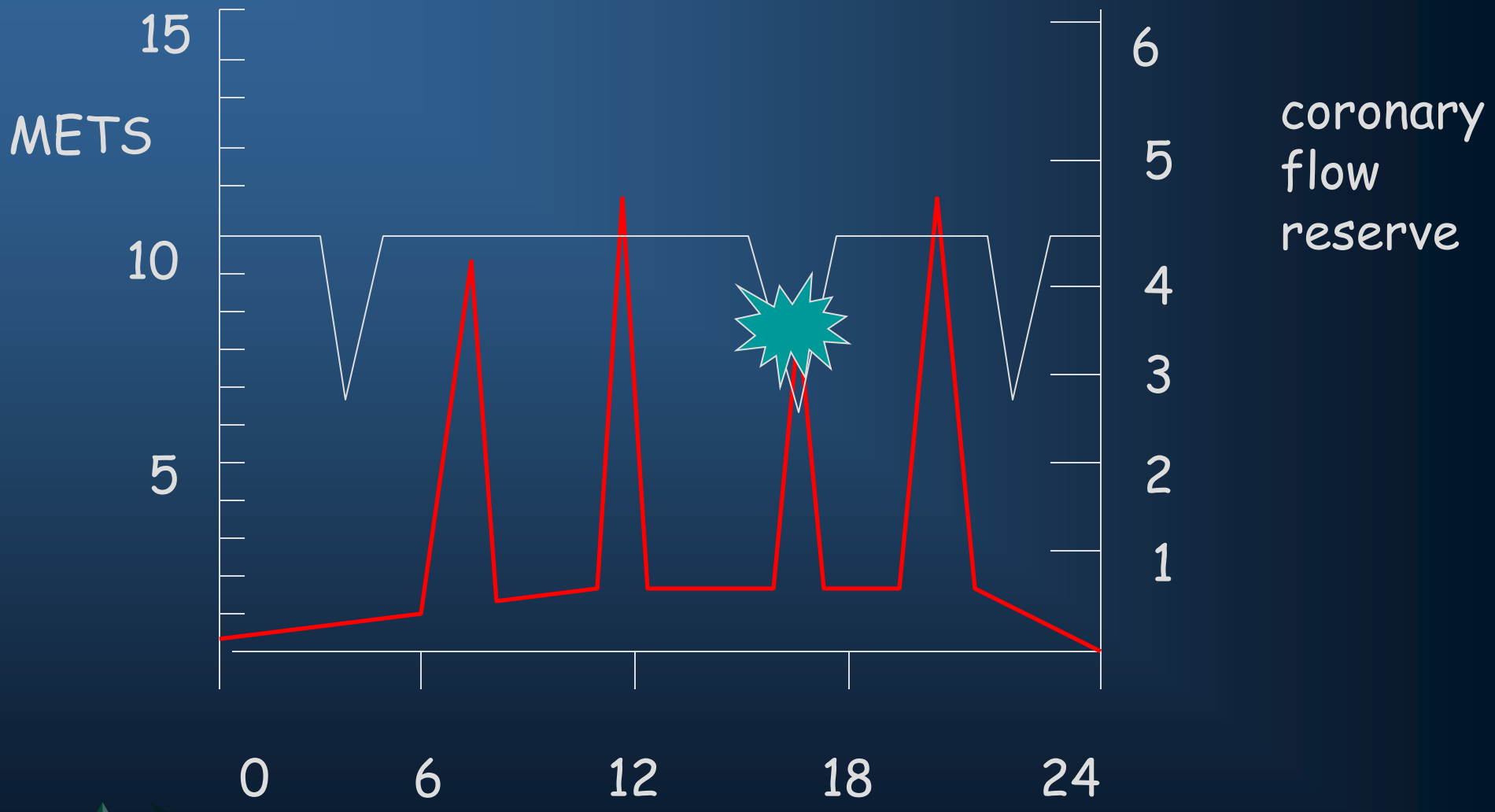

Fixed Low Flow Reserve

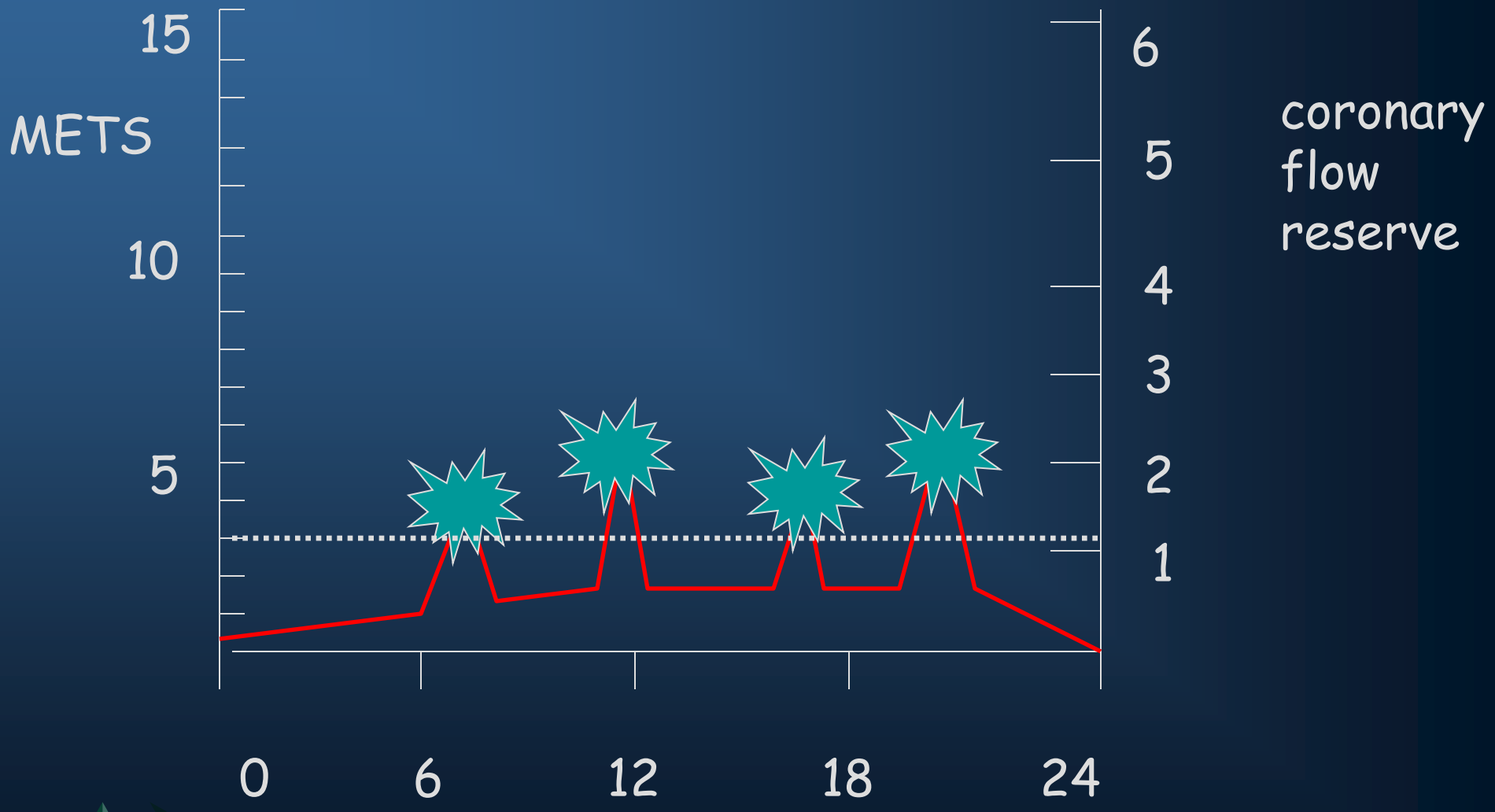



Coronary Angiography

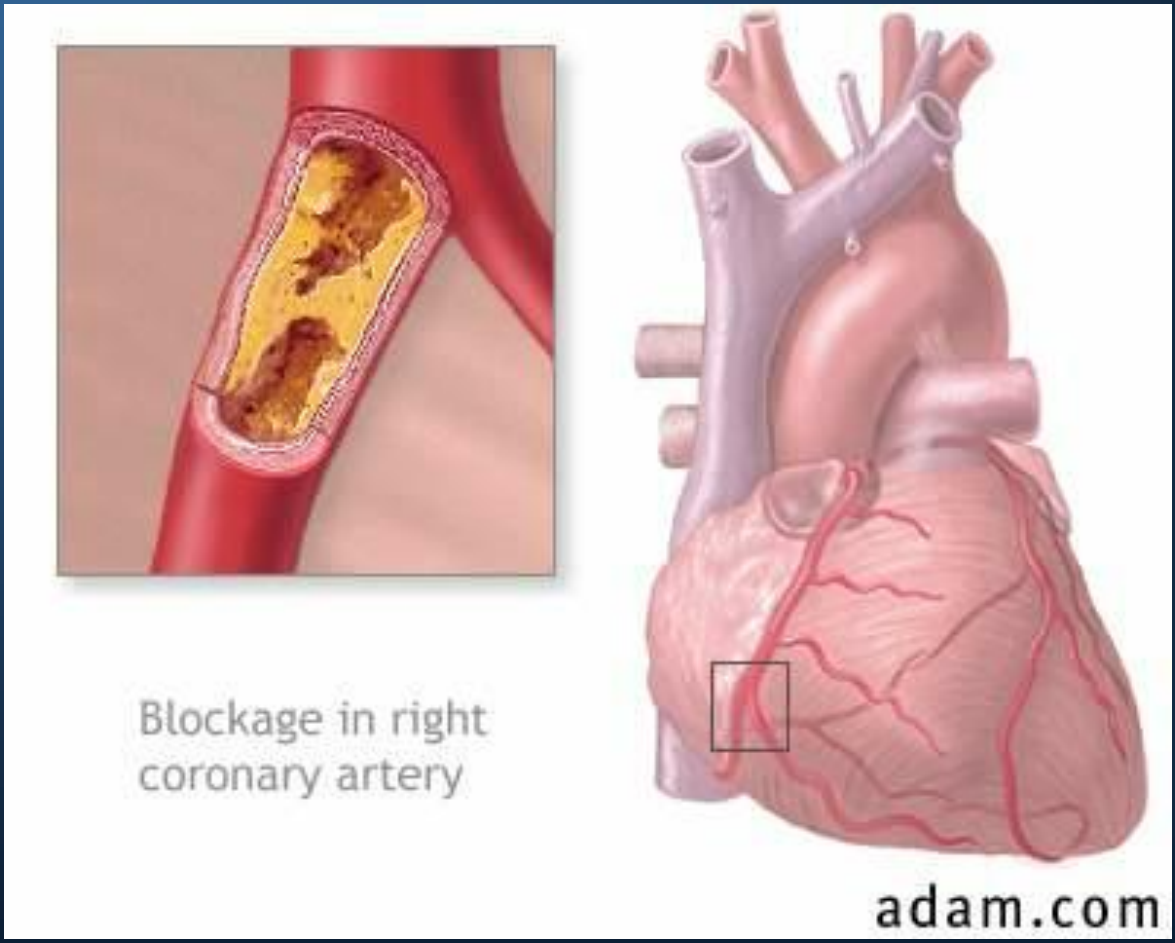

Цели коронарографии

- Определение степени стеноза
- Врожденные аномалии КА
- Коронарные артериовенозные фистулы
- Степень открытия коронарных шунтов

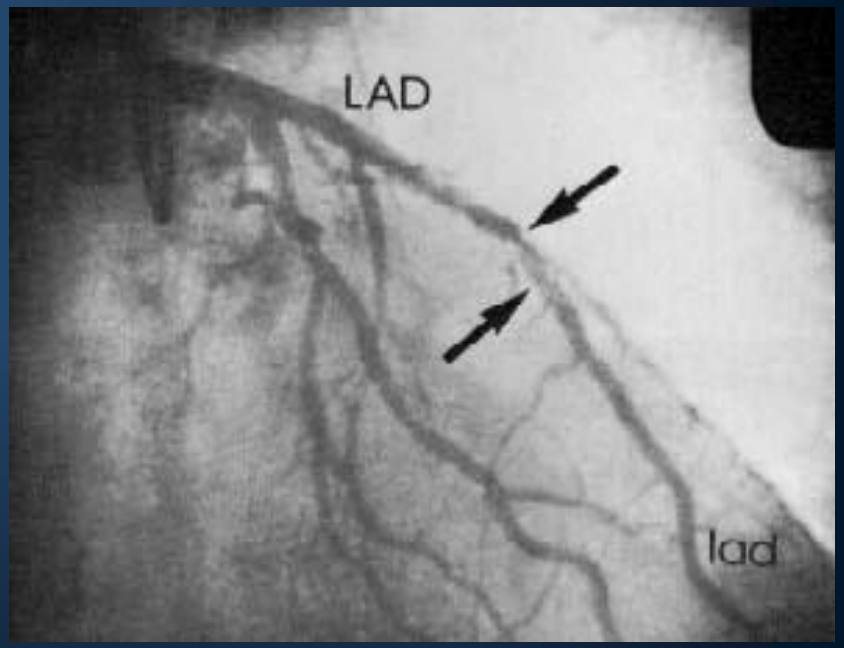

Заключение

- Оценка субъективных и объективных анамнестических данных в сочетании со специальными методами кардиологического обследования позволяют с большой точностью установить диагноз и определить стратегию и тактику лечения.