

## АЛГОРИТМ ДИАГНОСТИКИ И ЛЕЧЕНИЯ ОДОНТОГЕННЫХ ВОСПАЛИТЕЛЬНЫХ ПРОЦЕССОВ У ДЕТЕЙ РАЗНОГО ВОЗРАСТА

*Алгоритм диагностики и лечения одонтогенных воспалительных процессов у детей разного возраста.*

*Острые воспалительные заболевания (ОВЗ) у детей, причиной которых явились временные зубы, имеют своеобразную клиническую картину в зависимости от различных факторов: возраст, наличие множественных кариозных очагов, давности хронического очага и частоты обострения хронического очага. При оказании помощи необходимо учитывать степень рассасывания корней и патологии меж корневого перегородки. Наиболее оптимальным является органосохраняющий метод лечения, разработанный нами.*

**Ключевые слова:** дети, периодонтит, периостит, остеомиелит.

Необходим дифференцированный подход по отношению к острым одонтогенным периоститам у детей, причиной которых явились временные зубы. Необходимо строго дифференцировать клинические особенности течения серозных и гнойных периоститов в зависимости от возраста ребенка, очага локализации: верхняя, нижняя челюсть; длительности процесса, частоты рецидива хронического процесса в периодонте, множественности кариозного поражения, функциональной принадлежности зуба: передние, боковые, одно-многокорневые; наличие свищевого хода, соматического статуса.

На основании изложенных позиций необходимо решать главную проблему – принцип лечения и его особенности в зависимости от создавшейся ситуации. При оказании экстренной помощи при острых одонтогенных периоститах необходимо дифференцировать объем и этапность комплексной терапии.

Считаем целесообразным освежить в памяти стоматологов о периодах физиологического развития временных зубов, формирование и физиологическое рассасывание корней временных жевательных зубов и необходимо разделить на следующие стадии:

1. Формирование корней до 3-х лет
2. Завершение формирования корней 3-7 лет
3. Начало физиологической резорбции 7-8 лет
4. Завершение физиологической резорбции корней 8-10лет
5. Задержка физиологической резорбции корней 10-12 лет

Рентгенологические степени резорбции корней временных жевательных зубов и меж корневого перегородки:

<u>Физиологические</u>	<u>Патологические</u>
Деминерализация	Деминерализация
Деструкция	Реминерализация
Резорбция	Деструкция
	Лизис

Патологическая резорбция особенно характерна для хронического периодонтита временных зубов с различной картиной: резорбция корней и меж корневого перегородки. Каждая из приведенных стадий имеет колебания в одну или другую возрастную сторону, которая связана с внутриутробным развитием и адаптационными периодами после рождения.

Показаниями для удаления временных жевательных зубов являются: аномалии прорезывания, задержка резорбции корней при полноценном формировании коронки постоянного зуба, полная резорбция всех корней.

Тактика удаления временных жевательных зубов при осложненном кариесе также имеет четкие показания. Однако, недостаточно четкое определение выбора тактики, основанного на возрастные особенности, приводит к отдаленным осложнениям, как раннее поражение кариесом постоянных зубов и патологии пародонта. Показанием для удаления временных жевательных зубов является совокупность определенных клинических и рентгенологических данных.

Рентгенологический признак резорбции верхушки меж корневого перегородки при отсутствии картины лизиса,

кортикальной пластинки зачатка постоянного зуба не является показанием для удаления временных жевательных зубов у детей до 7-8 лет.

При физиологической резорбции корня ствольные клетки для периодонта формируют ткани по типу «почки» дерева. При прорезывании постоянного зуба данные «почки» открываются и формируют периодонт и круговую связку. Травма клеток данной «почки» может являться причиной ретроградного пульпита и периодонтита.



Рисунок 1

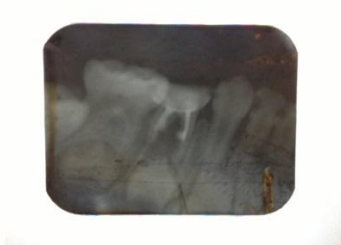

Рисунок 2

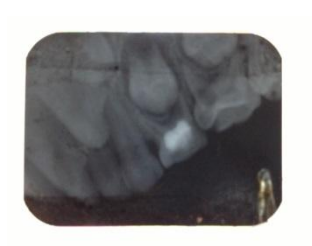


Рисунок 3



Рисунок 4

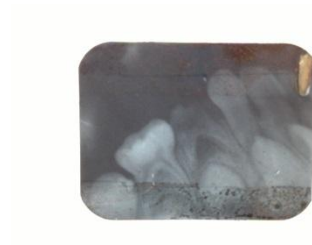

Рисунок 5

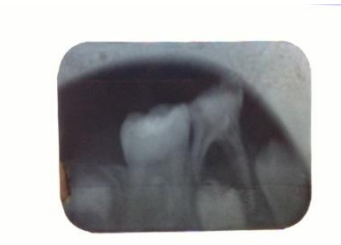


Рисунок 6

Рисунок 1

Фото рентгенограмма ребенка К. 7 лет. Частичная резорбция дистального корня 7.5 и полная резорбция дистального корня 7.4, частичный лизис верхушки меж корневой перегородки 7.4. Сохранены медиальные корни 7.4 7.5

Рисунок 2

Ребенок С. 4 г. 8.4 корневые каналы санированы, меж корневая перегородка частично лизирована, деструкция кортикальной пластинки, резорбция межзубной перегородки между 8.4 8.5.

Рисунок 3

Ребенок Г. 7 л. 5.4 пломбированный, корневые каналы свободны, частичная резорбция дистального щечного корня, лизис верхушки меж корневой перегородки, кортикальная пластинка сохранена.

Рисунок 4

Ребенок В. 7 л. 8.5 кариозный, не санированный, частичный лизис меж корневой и меж зубной (8.5 и 4.6) перегородки,

кортикальная пластинка сохранилась.

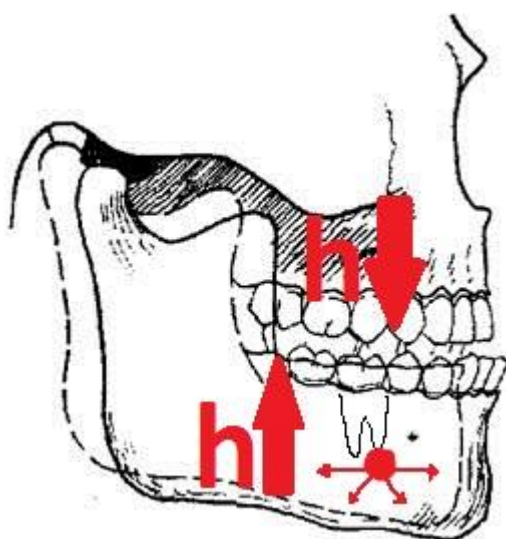
Рисунок 5

Ребенок Е. 6 л. 7.4 кариозный, не леченный, межкорневая перегородка лизирована до 2/3, кортикальная пластинка сохранена.

Рисунок 6

Ребенок Н. 9 л. 8.5 кариозный, ранее леченный, каналы свободны, межкорневая перегородка лизирована, кортикальная пластинка сохранена частично, резорбция дистального корня на 1/3, медиальный корень полностью сохранен. Зуб 8.4 был удален ранее.

При распространении воспалительного процесса за пределы периодонта-периостит, остеомиелит, флегмона-активность острого процесса в околокорневой ткани ослабевает, а в отдаленных тканях, наоборот, увеличивается ( принцип пожара в лесу).



Патофизиологические процессы вовлекает остеон, белковые матриксы, жировые включения, что усиливают степень активности острого процесса за пределы периодонта. Процесс тромбоза сосудов губчатого вещества костной ткани, субпериостальной зоны и мягких тканей способствуют резкому снижению парциального давления кислорода в тканях, что является следующим этапом воспалительного процесса-некроза тканей, не имеющий связи с периодонтом. Этот краеугольный камень патологического процесса и является ключом к определению тактики к удалению т.н. «причинного» зуба. В таком контексте расшифровки патологического процесса, исходящего из-за обострения хронического процесса в периодонте, есть ли резон поставить вопрос: сохранить или удалить зуб? Эту дилемму мы решили в начале 70-х годов прошлого столетия.

На первом этапе нами, совместно с терапевтом-стоматологом, в день вскрытия гнойно-воспалительных процессов в кости и мягких тканей и обильного орошения антисептиками, корневые каналы очищались от некротической масс. Санация корневых каналов по всем правилам стоматологии проводилась после купирования острого процесса в кости и окружающих тканях. Сравнимая группа больных получала лечение по принятой в хирургической стоматологии - удаление зуба, вскрытие гнойных очагов и соответствующая медикаментозная терапия. Анализ отдаленных результатов в двух группах больных особого отличия не выявил. Это позволило нам ответить на основной злободневный вопрос: сохранить или удалить т.н. «причинный» зуб.

Принципиальным является тщательный контроль за общим состоянием больных и местными проявлениями при подострой фазе воспаления. Длительность промывания костно-мозговых каналов при гнойно-воспалительных процессах имеет особо важное значение. Кратковременный лаваж, т.е. однократное промывание не всегда способствует очищению костных полостей, тогда как многократное промывание приводит к вымыванию белкового матрикса и липидной ткани, являющейся биологической мембраной костной ткани. Многократное и длительное по времени промывание является основной причиной остеолита и формирования костных полостей, приводящих к обширному некрозу.

Органосохраняющий метод лечения одонтогенных воспалительных заболеваний челюстно-лицевой области явился приоритетным и использовался во многих исследовательских работах и практических рекомендациях не только в Казахстане, а также в бывшем Союзе.

Кариозные молочные (временные) зубы необходимо оценивать как основной очаг инфекции орофарингиальной зоны и организма в целом.

В хирургической стоматологии детского возраста острый периостит челюстей относится к стационарному диагнозу. Дети с данной патологией подлежат госпитализации из-за быстрого распространения инфекционного процесса, обусловленного анатомо-физиологическими и топографическими факторами, особенностями кровоснабжения, лимфообращения, а также рефлексогенности зоны, близости центральной нервной системы и т.д. Необходимо учитывать, что в челюстно-лицевой области и шеи локализируются разветвления 10 пар черепно-мозговых нервов, каждая из которых реагирует на воспалительные процессы. Эти обстоятельства усугубляют течение воспалительных заболеваний челюстно-лицевой области у детей и требуют особой настороженности при выборе лечения.

Лимфаденоидное кольцо глотки является одним из важных (если не главным) звеньев лимфатической системы индивида, особенно в детском возрасте, когда формируется защитная функция организма. Поэтому наличие кариозных зубов и полиморфность микробной флоры в них являются одним из патогенетических звеньев ОРЗ и различных заболеваний ЖКТ и всего организма.

Диагностика хронического остеомиелита челюстей основывается на данных клинического, рентгенологического и компьютерного обследования.

Несмотря на радикальность секвестрэктомии наблюдается рецидив остеомиелита у 6 – 27 % больных. Причина рецидива объясняется различными обстоятельствами: наличие хронических очагов в организме и периодонте, инфицирование послеоперационной раны, недостаточная антибиотикотерапия, вторичный иммунодефицит и т.д. Однако, недостаточная дифференциация клинических признаков, в частности, количества гнойного отделяемого приводит к диагностической ошибке, которая способствует рецидиву хронического остеомиелита. Нами установлен клинический признак отторжения секвестра от материнского ложа, что позволил полностью исключить рецидив хронического остеомиелита после секвестрэктомии.

Заключение:

1. При обострении хронического периодонтита, остром одонтогенном периостите и остеомиелите челюстей у детей, от временных зубов до периода рассасывания корней, необходимо проводить органосохраняющий метод лечения. После купирования острого процесса необходимо проводить санацию корневых каналов стоматологом-терапевтом.
2. Раннее удаление временных зубов приводит к недостаточной минерализации зачатков постоянных зубов, приводящих к кариозному поражению, ранней потере зубов с многочисленными осложнениями местного и общего характера.

#### СПИСОК ЛИТЕРАТУРЫ

1. Есім А.Ж., Токпаева А.Б. Особенности течения и лечения острых одонтогенных периоститов челюстей у детей младшего возраста. // Детская хирургия. – 2009. - №3. – С.44-46
2. Есім А.Ж. Проблема раннего удаления временных зубов у детей. // Казахстанский стоматологический журнал. – 2004. - №4. – С.23-25.
3. Есим А.Ж. Органосохраняющие методы лечения одонтогенных воспалительных заболеваний. /Сб. Клиника и лечение заболеваний челюстно-лицевой и смежных областей. – Алматы: 1997. – 83 с.

#### **Ә.Ж.ЕСІМ, Б.З. ҚҰРМАНҒАЛИЕВ, Б.С. ЖАҚСЫБАЕВ.**

#### **ӘЖАСТАҒЫ БАЛАЛАРДЫҢ ЖЕДЕЛ ОДОНТОГЕНДІК ҚАБЫНУ ҮРДІСТЕРІН НАҚТАМАЛАУ МЕН ЕМДЕУ АЛГОРИТМІ**

**Түйін:** Балалардың бет-әлпетінің жедел уақытша тістерден болған одонтогендік қабыну ауруларының клиникалық сипаттамалары әртүрлі себептерге байланысты: жас шамасы, көптеген кариеске шалдыққан тістері, созылмалы аурулары мен олардың өршуі. Ауруларға көмек жасарда уақытша тістердің түбірі мен түбір аралалық сүйектің сорылуына аса назар аудару қажет. Ең ұтымдысы ем тістерді сақтап қалу.

**Кілт сөздер:** бала, периодонтит, периостит, остеомиелит.

#### **A.ZH. ESIM, B.Z. KURMANGALIEV, B.S.ZHAKSYBAEV**

#### **ALGORITHM OF DIAGNOSTICS AND TREATMENT OF THE DENTAL INFLAMMATORY PROCESSES OF CHILDREN AT DIFFERENT AGES**

**Resume:** The Sharp Inflammatory Diseases (SID) at children which reason, was temporary teeth, have a peculiar clinical picture depending on various factors: age, existence of the multiple carious centers, prescription of the chronic center and frequency of an aggravation of the chronic center. At ministration it is necessary to consider degree of a resorption of roots and pathology between a root partition. The most optimum is the organ-preserving method of treatment developed by us.

**Keywords:** children, periodontitis, periostitis, osteomyelitis.