

ОСОБЕННОСТИ ПРОЯВЛЕНИЯ ЯЗВЕННО-НЕКРОТИЧЕСКОГО ГИНГИВОСТОМАТИТА ВЕНСАНА

Язвенно-некротический гингивостоматит Венсана может проявляться в различных клинических случаях, быть самостоятельным заболеванием или симптомом какого-либо общего патологического процесса. Приведены клинические примеры тяжелого течения гингивостоматита Венсана.

Ключевые слова: язвенно-некротические поражения, альтеративное воспаление, некроз, анаэробная флора, заболевания крови.

Язвенно-некротический гингивостоматит Венсана относится к аутоинфекционным заболеваниям, возбудителем которого являются представители условно-патогенной резидентной анаэробной флоры полости рта: фузобактерии, веретенообразные палочки, спирохеты и др. В норме эти микроорганизмы обнаруживаются у всех людей, имеющих зубы: присутствуют в десневом желобке, пародонтальных карманах, кариозных полостях, каналах зубов при осложненном кариесе. При воздействии каких-либо неблагоприятных факторов эти симбионтные микроорганизмы приобретают патогенные свойства и вызывают заболевания. Среди этих факторов есть как общие, так и местные. Из общих следует выделить снижение реактивности макроорганизма на фоне каких-либо системных заболеваний (например, вирусные инфекции, авитаминозы, аутоиммунные реакции и др.), переохлаждения, стресса, плохого питания. К местным предрасполагающим факторам относятся плохая гигиена полости рта, затрудненное прорезывание зубов мудрости, наличие каких-либо травмирующих факторов (острые края зубов, протезов). В некоторых клинических случаях провоцирующим фактором может быть лечение или удаление зуба, какое-либо оперативное вмешательство в полости рта. Все это объясняет тот факт, что заболевание часто развивается у водителей-дальнобойщиков, сотрудников экипажей подводных лодок, а раньше встречалось у фронтовых солдат (что дало заболеванию еще одно название, часто упоминающееся в литературе – «окопная болезнь»).

В патогенезе язвенно-некротического гингивостоматита Венсана преобладают альтеративные процессы, связанные с повреждением бактериальными ферментами различных биологических структур. Главным элементом поражения является язва. Заболевание имеет ярко выраженную клиническую картину. При поражении десны десневые сосочки разрыхляются, отекают, обильно кровоточат, вершины межзубных сосочков некротизируются, приобретая форму усеченного конуса. При последующем отторжении некротических масс возможно обнажение корней зубов в результате потери ткани десны. При локализации на других участках слизистой оболочки язвы имеют неровные края, располагаются на гиперемированной отечной слизистой, а их дно покрыто грязно-серыми обильными некротическими массами. При прогрессировании процесса возможен некроз мышечной и соединительной ткани с переходом на кость альвеолярного отростка или на другие участки челюсти с развитием остеомиелита. Возможно поражение области зева (так называемая ангина Венсана-Симановского-Плаута). На фоне некротизации участков слизистой развивается выраженный халитозис-гнилостный запах изо рта, угнетающий психологическое состояние больных.

Страдает также общее состояние больных: характерно недомогание, слабость, субфебрильная температура, мышечные и суставные боли, что свидетельствует о выраженной интоксикации организма продуктами некротического распада и токсинами бактерий.

Всего за два неполных года на кафедру за консультативной помощью обратились 12 человек с язвенно-некротическим гингивостоматитом Венсана, из них мужчины составили 66,7% (8 человек). Для заболевания характерна осенне-зимняя сезонность (83,3% случаев). Из нескольких возрастных категорий один пациент (8,3%) был из категории 15-20 лет, 5 (41,7%) – из категории 20-30 лет, 3 (25,0%) – из 30-40 лет, и 3 пациентов (25,0%) – свыше 60 лет. Изменения в системе крови наблюдались у 4 пациентов (33,3%).

Клинический пример 1. Больной М. 58 лет обратился на кафедру за консультативной помощью с жалобами на болезненность и кровоточивость десен, зловонный запах изо рта, общее недомогание. Из анамнеза выяснилось, что больной работает дальнобойщиком. Во время длительных рейсов возникают проблемы с регулярной чисткой зубов, питается неполноценно, часто переохлаждается во время ожидания грузов.

В ходе осмотра больной был адинамичен, говорил вяло и тихо. Лицо имело бледную окраску с землистым оттенком. Регионарные лимфатические узлы пальпировались и были болезненны. В полости рта десневые сосочки, преимущественно во фронтальном отделе, находились в состоянии выраженного альтеративного воспаления, на отдельных участках обнаруживались очаги некроза. Элементы поражения были также на слизистой преддверия полости рта, щек и ретромолярного пространства (рис. 1а,1б).

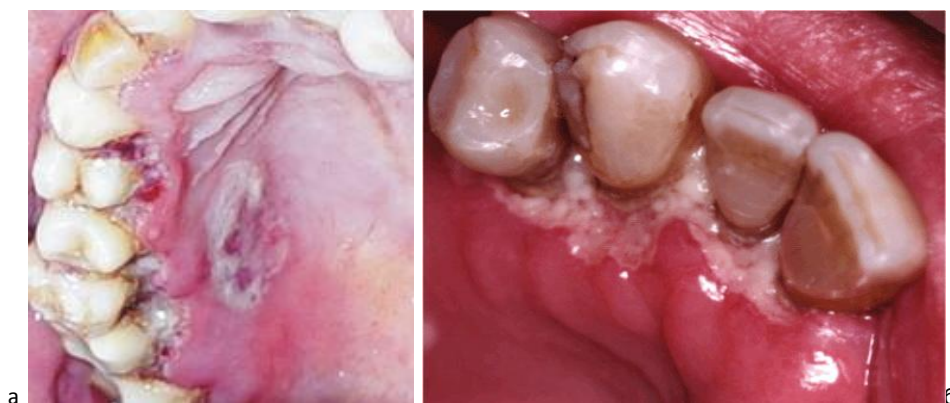

Рисунок 1 - а Больной. Обширные очаги некроза на слизистой оболочке полости рта.

После проведения обследования больному было назначено интенсивное общее лечение, включающее прием препаратов внутрь: трихопол для воздействия на анаэробную флору, кестин для снижения бактериальной сенсibilизации, нимесулид – нестероидный противовоспалительный препарат, подавляющий синтез простагландинов, играющих непосредственную роль в развитии воспалительного процесса и болевого синдрома, а также общеукрепляющие препараты в виде витаминного комплекса.

Местная терапия включала в себя последовательную обработку элементов поражения: полоскание раствором элюдрила в качестве антисептической обработки, озонирование очагов поражения и аппликации протеолитических ферментов с целью расщепления некротических масс, гиоксизоновая мазь для снятия воспалительной реакции и оливковое масло как универсальный кератопластик. Озонирование очагов поражения играет важную роль в процессе лечения, т.к. помимо расщепления некротических масс еще и оказывает губительное действие на анаэробную флору, характерную для этого заболевания. В схему лечения вошла также санация полости рта и лазеротерапия.

Уже на следующий день лечения была отмечена положительная динамика.

Дифференциальная диагностика заболевания в некоторых случаях может представлять трудности даже для опытного врача. Практическим врачам следует помнить, что подобные поражения могут возникнуть как аллергическая реакция, чаще всего на какие-либо лекарственные препараты; а также быть результатом ртутной интоксикации или симптомом серьезных заболеваний крови (агранулоцитоз, различные виды анемий, лейкоз, инфекционный мононуклеоз). Общий анализ крови является обязательным тестом у каждого пациента с подобной патологией. Заболевание следует также дифференцировать с другими патологическими процессами: специфические поражения (туберкулез, сифилис, ВИЧ-инфекция), онкологические процессы, травматические повреждения. В мазках – отпечатках с поверхности язв при язвенно-некротическом гингивостоматите Венсана всегда обнаруживаются фузобактерии и спирохеты.

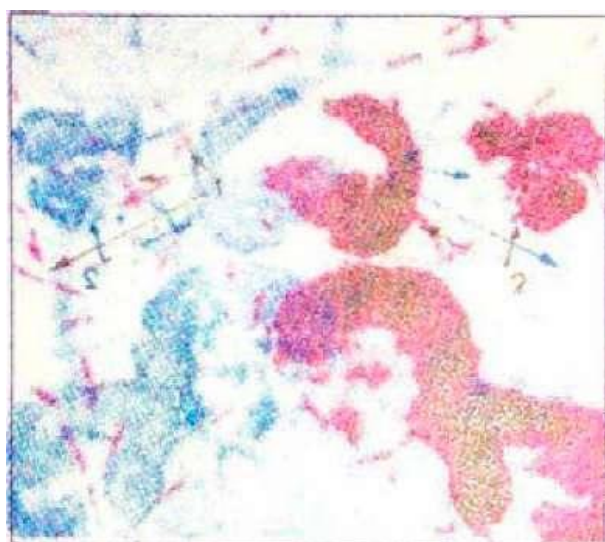


Рисунок 2 - Цитограмма больного с язвенно-некротическим гингивостоматитом Венсана: фузоспирохетоз и нейтрофилы в стадии распада.

Клинический пример 2. Больная К., 19 лет обратилась на кафедру с характерными жалобами: болезненность и кровоточивость десен и других участков слизистой, неприятный запах, нарушение общего состояния. Развитие заболевания больная связывала с эмоциональным стрессом и недавним эндодонтическим лечением зуба.

В полости рта имелись обширные очаги некроза как на десневых сосочках, так и на других участках слизистой. Некротические массы располагались на фоне гиперемированной, отечной и кровоточащей слизистой. Больная была

направлена на общий анализ крови, после получения результатов которого была выявлена железодефицитная анемия с концентрацией гемоглобина менее 70 г/л. Больной была назначена классическая схема лечения заболевания с добавлением аппликации нанотехнологического геля «Vivax» на основе низкомолекулярных пептидов, обладающих выраженными биологически активными свойствами.

Динамика была положительной уже на следующий день пятидневного курса лечения.

Вывод. Из всего вышесказанного можно сделать заключение, что знание клинического течения заболевания очень важно для практического врача-стоматолога, т.к. порой правильная дифференциальная диагностика позволяет выявить более серьезное заболевание, симптомом которого могут быть язвенно-некротические поражения. Лечение заболевания также требует индивидуального подхода с учетом его этиологии, патогенеза и симптоматики заболевания.

СПИСОК ЛИТЕРАТУРЫ

- 1 Зазулевская Л.Я. Болезни слизистой оболочки полости рта. – Алматы: 2010. - С. 96-104.
- 2 Дитер Е. Ланге. Диагностика, клиника и лечение язвенных, везикулярных и десквамативных доброкачественных поражений полости рта.- Клиническая стоматология. - 2000. - №1. - С. 40-45.
- 3 Боровский Е.В., Данилевский Н.Ф. Атлас заболеваний слизистой оболочки полости рта. – М.: Медицина, 1981.

Түйін: Жаралы өлеттенген Венсан гингивостоматитінің клиникалық көрінісі жеке ауру ретінде немесе ағзаның бір ауруының сипптомы түрінде көрінуі мүмкін. Мақалада Венсан стоматитінің ағымдарының мысалдары келтірілді.

Resume: Vincent disease (necrotizing ulcerative gingivostomatitis) can be progressed itself in a variety of clinical cases like an independent disease or like a symptom of any pathological process. Clinical examples of Vincent disease's hard passing are adducted.