УДК 616.36-07-089

М.М. Сахипов
Казахско-Российский медицинский университет

ЛЕВОСТОРОННЯЯ АНАТОМИЧЕСКАЯ ГЕМИГЕПАТЭКТОМИЯ В ХИРУРГИЧЕСКОМ ЛЕЧЕНИИ ОЧАГОВЫХ ЗАБОЛЕВАНИИ ПЕЧЕНИ

Проанализированы результаты хирургического лечения 293 больных с очаговыми заболеваниями печени. Из них левосторонняя гемигепатэктомия выполнена у 36 (19,1%) в основной и 21 (18,7%) в контрольной группе. Исследование показало, что на непосредственный результат большое значение имеет анатомические особенности объемных резекции печени и современное техническое оснащение операционной, которые позволяют уменьшить количество осложнении.
Ключевые слова: очаговые заболевания печени, левосторонняя гемигепатэктомия, объемная резекция печени, осложнения после операции, результат лечения

Актуальность

Идеи хирургического лечения поражений печени предлагались еще в древности. Гиппократ прибегал к хирургическому лечению «наполненной водой печени» – «Jecur aqua repletum». Началом современной хирургии печени исторически принято считать 1872 г., когда немецкий хирург Брунс (P. Bruns) выполнил первую успешную резекцию этого органа [1]. В дальнейшем, значительный успех хирургической гепатологии связан с разработкой учения о долевом и сегментарном строении печени. К 1920 г. советская хирургия ближе подошла к учению о сегментарном и долевом строении печени и возможности её резекции с учетом топографической архитектоники [2, 3]. Такие операции получили название анатомических или типичных резекций. Благодаря такому анатомическому подходу стали возможны обширные резекции печени. Первая анатомическая расширенная гемигепатэктомия выполнена в 1952 г. J. L. Lortat-Jecob и H.G. Robert [4]. Однако расширенная резекция левой доли печени впервые произведена лишь в 1980 г. T. E. Starlz и S. Ivatsuki [5]. В Казахстане впервые анатомические обширные резекции печени стали выполняться в 2003-2004гг Алиевым М.А. и Баймахановым Б.Б. [6, 7].

Основными факторами, влияющими на развитие осложнений и летальность после операций на печени являются анатомичность/неанатомичность выполнения резекций, объем интраоперационной кровопотери, длительность оперативного вмешательства, несоблюдение принципов вариантов анатомического строения трубчатых структур в воротах печени и внутрипеченочных структур, сочетание операции на печени и других органах и другие факторы. длительность дренирования брюшной полости, а так же длительность послеоперационного нахождения в стационаре [8, 9, 10, 11, 12, 13, 14].

Цель работы

Проанализировать результаты оперативного лечения и выработать технические аспекты оперативных вмешательств методом левосторонней гемигепатэктомии у больных с левосторонними очаговыми поражениями печени

Материалы и методы

Работа основана на анализе результатов исследований и хирургического лечения (резекция печени) 293 пациентов, оказанного больным с различными очаговых заболевании печени в возрасте от 2 до 73 лет за период с 1990 по 2020гг. в отделе хирургии печени, желчных путей и поджелудочной железы ННЦХ им. А.Н. Сызганова и в отделении хирургии №2 с центром гепатопанкреатобилиарной хирургии ГКБ №7 УЗ г. Алматы.

Всего с очаговыми заболеваниями печени оперировано 112 человек за период с 1990 по 2003гг., а с 2004 по 2020гг. с различными объемами печени - 181 пациентов в рамках высокоспециализированной хирургической помощи.

В основной группе (за второй период с 2004 по 2020гг) выполнено 36 (19,9%) левосторонних гемигепатэктомий, в контрольной группе (за период с 1990 по 2003гг) – 21 (18,7%) . В основной группе доступом выбора также являлась лапаротомия по Черни, которая была применена у 31 (86,1%) пациентов, в контрольной – доступ «мерседеса» - у 12 (57,1%) больных, а также применялся доступ Федорова и торакофренолапаротомия по Couinaud или Петровскому-Почечуеву

Общее количество обширных левосторонних резекций было выполнено у 57 (19,5%) пациентов. Большинство больных (около 30%) было оперировано по поводу гемангиомы печени. За последний 10-летний период значительно увеличилось количество оперированных больных по поводу альвеолярного эхинококкоза (19,7%), первичного рака печени (18,5%). В обеих исследуемых группах одинаково часто в процентном выражении определялось очаговые поражения печени небольших размеров: от 4 см до 9 см – около 28%, размеры которой составляли в среднем 7,2±2,6 см. Немногим более в основной группе выявлены опухоли больших и гигантских размеров (18,2±3,1см) – 44,4%, тогда как в контрольной группе частота выявления этой категории образований составила 32,1% (16,6±2,4см). У 72% больных в обеих группах размеры очаговых заболеваний превышали 8-9 см в диаметре, что является свидетельством позднего поступления больных в хирургический специализированный стационар.

Результаты и обсуждение

В контрольной группе оперированных пациентов преимущественную долю занимал неанатомический подход при выполнении левосторонних обширных резекций печени – 18 операций (85,7%), тогда как в основной группе преимущественный процент составил анатомический подход левосторонних гемигепатэктомий: 32 (88,9%).

В основной группе оперированных больных при выполнении типичных резекций учитывали анатомическую ангиоархитектонику внутрипеченочных сосудисто-секреторных структур. Из «воротного» и «транспаренхиматозного» способов в подходе анатомических резекций во всех 36 случаях мы избрали первый способ, то есть по завершении выделения и обработки сосудисто-секреторных структур левой доли печени в воротах мы переходили на этап транссекции паренхимы по линии аноксемии (линии Rex-Cantlie).

В центре гепатопанкреатобилиарной хирургии ГКБ №7 г. Алматы используем одну из общепринятых в гепатохирургии и

трансплантации печени классификаций протоковой анатомии (J. Yoshida classification, 1996), артериальная анатомия печени по классификации N. Michels.

При выполнении левосторонней гемигепатэктомии удаляется левая доля печени – Sg II, III, IV±I сегменты. Как правило, первый сегмент левой доли удаляется в случае его поражения, но данное явление в силу автономных анатомических особенностей наблюдалось редко. Чаще всего удалялись последующие три сегмента левой доли печени (рисунок 1 А, Б).

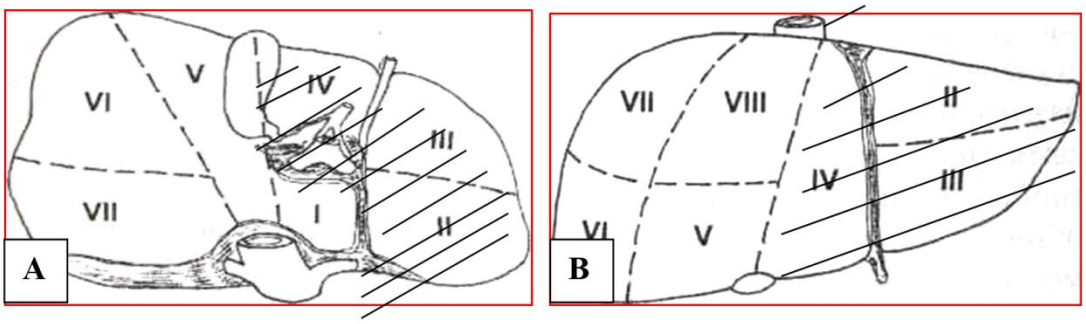

Рисунок 1 - Схема левосторонней гемигепатэктомии. Удаляется часть печени, помеченная штрихами: А) вид с висцеральной поверхности, В) вид с реберной поверхности

Принцип техники левосторонней гемигепатэктомии заключается в обработке сосудисто-секреторной ножки левой половины печени, сохраняя кровоснабжение и кровоотток Sg I в случае интактности его поражения [1, 2]. Наиболее вариабельным является артериальное кровоснабжение левой половины печени. Нередко наличие левой аберрантной (замещающей или добавочной) печеночной артерия наблюдалось от левой желудочной или аберрантной правой печеночной артерии от верхней брыжеечной артерии. В двух случаях общая печеночная артерия отходила от верхней брыжеечной артерии. Среди всех 193 больных мы наблюдали 18 (9,3%) случаев с атипичным отхождением левой печеночной артерии.

Лигирование левой печеночной вены и разделение печени по плоскости резекции выполняется вдоль поперечной борозды и по борозде венозной связки, не доходя нижней полой вены на 2 см, сохраняя портальный и кавальный кровоток Sg I, а также по средней печеночной вене, которая очень часто впадает не в нижнюю полую вену, а непосредственно в левую печеночную вену.

После оценки резектабельности печени и окончательного выбора в пользу левосторонней анатомической гепатэктомии прибегали к мобилизации левой половины печени, путем пересечения круглой, серповидной, левой треугольной и коронарной связок. Исполняли стандартную холецистэктомию. При выполнении левосторонней гепатэктомии обработка левых глиссоновых элементов выполнялась «воротным» способом. В процессе технической мобилизации и выделения элементов ворот выделяли левую печеночную ножку. Путем дальнейшей прецизионной препаровки ее элементов в поперечной борозде выделяем наиболее вариабельную (в случаях атипичной анатомии) печеночную артерию и после ее идентификации, взятия на турникет, контрольного пережатия выполняли лигирование. Дополнительная левая печеночная артерия, при ее наличии, перевязывалась у места впадения в ткань печени.

Более ответственным и сложным моментом являлось выделение бифуркации и левой ветви воротной вены, последняя из которых состоит из поперечного участка, проходящего параллельно основанию IV сегмента и вертикальной части, находящейся в пупочной щели и имеет всегда более протяженную длину от бифуркации до начального отдела синуса Рекса, куда всегда впадает облитерированная умбиликальная вена. Левая портальная ветвь обычно легко определяется у основания пупочной фиссуры. После выделения бифуркации воротной вены и ее левой ветви, взятия на турникет и контрольного пережатия пересекали левую портальную вену в крайне левом положении.

В одном из 16 случаев среди оперированных больных в основной группе мы наблюдали смещение правой фиссуральной вены влево, рядом с бифуркацией воротной вены. В связи с этим, при выполнении последующих левосторонней гемигепатэктомии и других объемов обширных резекций, мы всегда имели ввиду при прошивании левой воротной вены вероятность синистропозиции правой парамедианной вены. После пересечения левой портальной вены и артериальной ветви хорошо прослеживалась линия демаркации как с костально-диафрагмальной, так и с висцеральной поверхности органа, которая помогала нам в выборе плоскости резекции, ее угла и направления.

Левый печеночный желчный проток мы всегда стремились выделить и мобилизовать отдельно, так же как и сосудистые структуры левой доли. Синтопически левый проток обычно располагался выше артериального ствола и кпереди от левой портальной вены. После его выделения его перевязывали также в крайне латеральной левой позиции для того, чтобы предотвратить блокаду оттока желчи по мелким желчным веткам от правой доли в область конфлюэнса.

Левую печеночную вену также выделяли и мобилизовывали при всех очаговых поражениях печени как при выполнении правосторонней гемигепатэктомии. Мобилизация левой доли всегда доходила до левой печеночной вены. После её прецизионного выделения в случае изолированного ее впадения в нижнюю полую вену (что наблюдалось редко) также брали ее на резиновый турникет. На «уходящую» часть накладывали один, на часть, которая переходила в нижнюю полую вену - два сосудистых зажима Сатинского. Ее пересекали и прошивали проленом № 4 или № 5. Однако, чаще всего левая вена впадала в нижнюю полую вену вместе со средней печеночной веной. В таких случаях обработка ее осуществлялась интрапаренхиматозно в 1 - 2 см от ее слияния со средней печеночной вены и нижней полой вены.

При разделении паренхимы всегда сохранялась срединная печеночная вена, при этом перевязывались левые ее притоки, в том числе, наиболее крупная сагиттальная ветвь к Sg IV. В единственном случае среди выполненных левосторонних гемигепатэктомии мы по техническим причинам вынужденно прошили среднюю печеночную вену (при прорастании ее опухолью).

Провизорные кетгутовые П-образные швы вдоль плоскости резекции в направлении с висцеральной поверхности к диафрагмальной накладывали на начальных этапах становления хирургии печени в нашей клинике, то есть в контрольной группе больных. В основной группе пациентов применения указанных швов не было.

Резекция Sg I печени осуществлялась путем перевязки и пересечения его сосудисто-секреторных ножек, отходящих от задней поверхности левой и правой печеночной ножки.

После окончательной оценки портального и кавального кровотока в оставшейся правой половине печени «шаг за шагом», с применением вышеуказанного гармонического скальпеля, выполняли отсечение левой половины печени по демаркационной линии, отступя от нее вправо на 0,4 - 0,5 см. [3, 4].

Операция завершалась окончательным гемо- и желчестазом раневой поверхности печени, дренированием ложа левой доли печени и малого таза.

Клиническое наблюдение:

Больная Б., 23 лет, история болезни № 5882/598, поступила с жалобами на тяжесть в правом подреберье, общую слабость.

Из анамнеза: месяц назад при УЗИ обнаружено образование печени, направлена на КТ, где выставлено заключение: первичный рак печени, хронический холецистит. Госпитализирован в связи с вышеуказанными жалобами и наличия признаков злокачественного поражения печени..

Объективно: состояние средней тяжести, самочувствие удовлетворительное, в сознании, адекватна, нормостенического телосложения, умеренного питания. Кожные покровы обычной окраски. В легких везикулярное дыхание, хрипов нет. Сердечные тоны ясные, ритмичные. АД 120/80 мм. рт. ст., пульс – 68 ударов в минуту. Язык влажный, обложен белым налетом. Живот правильной формы, участвует в акте дыхания, не увеличен, при пальпации мягкий, безболезненный. Печень увеличена за счет образования плотной консистенции, выходит из-под края левой реберной дуги и эпигастрия на 4 - 5 см.

ОАК: эритроциты - $3{,}7 \times 10^{12}$/л, гемоглобин - 112,0 г/л, лейкоциты - $4{,}0 \times 10^{9}$/л., эозинофилы - 1, палочкоядерные - 2, сегментоядерные - 59, лимфоциты - 32, моноциты - 6, СОЭ - 12 мм/ч.

БАК: БАК: белок – 72,0 г/л, билирубин – 13,7 мкмоль/л, сахар – 5,6 ммоль/л, АсАТ - 0,07 ммоль/ч.л., АлАТ - 0,14 ммоль/ч.л., калий – 3,8 г.ч./л, натрий – 142 г.ч./л, кальций - 2,6г.ч./л, амилаза – 11 ммоль/ч.л..

ОАМ: к-во – 130,0, цвет – насыщенный желтый, реакция – кислая, удельный вес - 1021, белок – 1314 ммоль, Микроскопия: эпителиальные клетки плоские – 0 - 1 в поле зрения, лейкоциты – 24 - 25 в поле зрения, эритроциты – 1-0-1 в поле зрения, Слизь +. Моча по Нечипоренко: лейкоциты - 286.250, эритроциты – 50000 в 1мл.

Группа крови: А (II) вторая Rh (+) положительная

ЭКГ – Нормальное положение ЭОС. Тахикардия.

ФГДС: Катаральный гастродуоденит. Рефлюкс – эзофагит.

УЗИ брюшной полости: печень на 3,6 см ниже реберной дуги: правая доля 13 см, левая 9 см, ткань неоднородная. Практически всю левую долю (Sg II-IV) занимает образование 11,7х8,4 см, различной эхогенности с неровными контурами, в структуре имеются гипоэхогеные участки округлой формы в диаметре 1,9х2,5 см. При ЦДК визуализируются единичные сосуды. Воротная вена 0,7 см, холедох не расширен, желчный пузырь S-образной форы, 5х5 см, в теле перетяжки, панкреас: головка 2,0 см, тело – 1,7 см., хвост – 1,5 см, контуры неровные, эхогенность повышена. Селезенка не увеличена, однородная. В малом тазу выпот – 4,4х3,9 см. Заключение: гепатоцеллюлярный рак левой доли.

КТ брюшной полости (рисунок 2): печень увеличена в размерах преимущественно за счет левой доли. Структура слева неоднородная. Начиная со Sg II отмечается наличие гиподенсной зоны. Плотность 49-59 Ед.Н.

Плотность паренхимы печени 80 Ед.Н. Образование 12,0х9,0х6,0 см с нечёткими контурами распространяется правее области серповидной связки (на Sg IV). Головка поджелудочной железы 3,0 см, интактна, головка четко не визуализируется. После внутривенного введения контрастного вещества омнипака в количестве 20 мл образование накапливает контраст. Контуры стали размытыми. Через 10 мин после повторного сканирования образование стало гиподенсным. Селезёнка без особенностей. Чашечно-лоханочные системы обеих почек расширены, уплотнены. Заключение: умеренная гепатоспленомегалия, первичный рак правой доли печени (дифференцировать между гепатоцеллюлярным раком и ангиосаркомой), хронический двухсторонний пиелонефрит.

Рисунок 2 – КТ-грамма печени, пораженной гепатоцеллюлярным раком. Опухолевое поражение занимает Sg III с переходом процесса на Sg IV

На серии МРТ-сканах в режиме Т2 и Т1 в проекции левой доли печени определяется наличие образования, имеющего гипоинтенсивный МР-снимок в Т1 режиме и неоднородный слабо гиперинтенсивный в Т2 режиме. Размеры 11,3х8,6х5,7см. При проведении МРСП данные не инфоративные. Заключение: тканевое образование печени (гепатоцеллюлярный рак?)

Маркер АФП – резко положительный, СА 125, 72-4 – отрицательные, маркеры вирусного гепатита A, B, C, D, E – отрицательные.

16.07.06г. произведена операция: лапаротомия по Черни справа, левосторонняя гемигепатэктомия, дренирование поддиафрагмального и подпеченочного пространств справа.

При ревизии левая доля печени увеличенных размеров на 5-7 см, правая не гипертрофирована. В левой доле Sg II, III занимает образование белесовато-желтого цвета размерами 10,0х13,0 см, плотной консистенции и не переходит на ворота печени. Элементы ГДС, в том числе ВВ ниже бифуркации ворот не расширены. Солидное образование левой доли печени частично мобилизовано путем рассечения круглой, серповидной, коронарной, треугольных связок. Интраоперационная ситуация оценена как гепатоцеллюлярный рак левой доли печени с резектабельностью печени. Учитывая нозологию и обширность поражения, с вовлечением в патологический процесс секреторной ножки Sg II, III решено выполнить анатомическую ЛГГЭ «воротным» способом.

В воротах печени выделена и обнажена сосудисто-секреторная ножка печени. Выделены элементы левой доли печени в воротах. Обнаружен анатомический вариант кровоснабжения правой доли печени: при мобилизации элементов ГДС обнаружено кровоснабжение правой доли печени из системы верхней брыжеечной артерии, а левой – за счет левой ПА от системы чревного ствола. Произведена холецистэктомия «от шейки». Превентивно наложен турникет на ГДС.

Электрокоагулятором и ультразвуковым скальпелем рассечена Глиссонова капсула и собственно паренхима печени по намеченной линии Rex-Cantlie (рисунок 3).

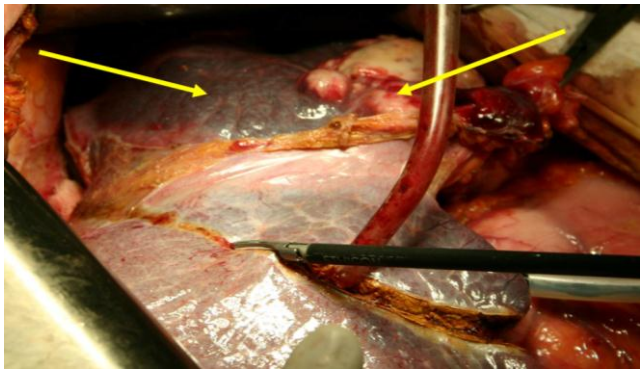

Рисунок 3 – Интраоперационная фотограмма печени. Начальный этап рассечения капсулы Глиссона по намеченной линии Rex-Cantlie с разделением печени на правую и левую анатомические половины (стрелками указаны узлы гепатоцеллюлярного рака в левой доле)

Левые печеночные артерии и печеночные вены и желчный проток в области ворот выделены, пересечены, прошиты. Произведена левосторонняя гемигепатэктомия «воротным» способом по линии аноксемии с удалением Sg II, III и IV сегментов с сохранением Sg I. Пережатие гепатодуоденальной связки составило 5 мин.

Культя правой доли печени обработана последовательно прошиванием проленом №5/0-4/0, наложением танталовых клипс и аргоновой коагуляции. Гемостаз культи. Общая кровопотеря 250 мл.

Проверка на гемо- и билиостаз. Через контрапертуры выведены дренажи, расположенные в правом поддиафрагмальном и подпеченочном пространствах. Послойно швы на рану.

Макропрепарат (рисунок 4). Левая доля печени, представленная опухолью из двух узлов, размерами 10,0х13,0х7,5 см на разрезе серовато-желтого цветапредставлена как гепатоцеллюлярный рак (T3NoM0). Препарат отправлен на морфологическое исследование.

Морфологическое заключение: печеночно-клеточный рак, трабекулярный вариант, II степень дифференцировки.

Рисунок 4 – Фотограмма резецированной левой доли печени (Sg II, III, IV). Макропрепарат рассеченной левой доли, пораженной узлами гепатоцеллюлярного рака

Послеоперационный период протекал без осложнений. Проводилась консервативная терапия: антибактериальная, симптоматическая, плазмотрансфузионная, гемотрансфузионная и дезинтоксикационная терапии. Дренаж из подпеченочного пространства удален на 9 сутки. Послеоперационная рана зажила первичным натяжением, швы сняты на 12 и 15 сутки.
Контрольные анализы: ОАК: эритроциты - $3{,}32x10^{12}$, гемоглобин - 103,3 г/л, лейкоциты - $4{,}3x10^{9}$, эозинофилы - 2, палочкоядерные - 3, сегментоядерные - 66, лимфоциты - 26, моноциты - 3, СОЭ – 20 мм/ч.
БАК: Общий белок - 68,0г/л, билирубин - 13,2 мкмоль/л, сахар - 4,6 ммоль/л, амилаза - 26,3 ммоль/л, АсАТ - 0,22 ммоль/ч.л., АлАТ - 0,51 ммоль/ч.л.
ОАМ: количество – 100мл, цвет – соломенно-желтый, реакция – кислая, удельный вес – 1006, прозрачная, белок - нет, желчные пигменты – отрицательные. Микроскопия: эпителиальные клетки плоские – 6 - 8 в поле зрения, лейкоциты – 4 – 2 - 3 в поле зрения.
На контрольном УЗИ выпот в правой плевральной полости V-108 $см^{3,}$, в левой – следы. Выписана под дальнейшее наблюдение у хирурга-гепатолога ННЦХ и онколога.
В ближайшем послеоперационном периоде в обеих сравниваемых группах у больных с ОЗП, перенесших левосторонние резекции печени, наблюдались различные по характеру и тяжести осложнения. В связи с этим, для своевременного выявления послеоперационных, в частности специфических осложнений, всем больным основной группы в качестве скриннинга обязательно проводили УЗИ в динамике: на 2-3 сутки, на 5, 8-10 сутки и перед выпиской. При осложненном течении послеоперационного периода по показаниям проводили эхографическое исследование.
В контрольной группе, так же как и в основной, в послеоперационном периоде у одного больного отмечалось не одно, а как правило, несколько осложнений. Нередко одно осложнение могло служить следствием следующего или некоторые осложнения были взаимообусловлены.
Из всех послеоперационных осложнений большой удельный вес занимало скопление жидкости в плевральной полости или в полостях с обеих сторон. Необходимо отметить, что из числа обширных резекций плеврит той или иной степени проявлялся у большего количества больных, чем представлено в таблице. Случаи гидроторакса, в частности с малым скоплением жидкости преимущественно в плевральных синусах, не включены в данные контрольной группы. Включены те больные, у которых скопление экссудата приводило к повышению общей температуры тела до гектических показателей, которые нуждались хотя бы в однократной плевральной пункции или больные, у которых плеврит был на фоне пневмонии или с инфицированием (Таблица 1).

Таблица 1 - Осложнения после левосторонних гемигепатэктомий

Осложнения	**Контрольная группа (n = 21)**		**Основная группа (n = 36)**	
	n	%	n	%
фические:	**13**		**9**	
ество больных с осложнениями	**8**	**38,1**	**7**	**19,4**
течение в брюшную полость	2	9,5	1	2,8
истечение: наружн желчный свищ	1	4,75	2	5,5
истечение: желчный перитонит	1		-	-
очная недостаточность	-	-	-	-
ение жидкости	3	14,3	3	8,3
трация печеночной ткани	1	4,75	-	-
печеночный абсцесс	1	4,75	1	2,8
ит	4	19	2	5,5
цифические:	**4**		**6**	
ество больных с осложнениями	**4**	**19**	**5**	**13,9**
ение послеоперационной раны	2	9,5	2	5,6
ый перитонит	-	-	-	-
лактический шок	1	4,77	-	-
оэмболия легочной артерии	-	-	-	-
а сердечная недостаточность	-	-	1	2,8
ония	1	4,77	2	5,6
оторакс	-	-	-	-
ма плевры	-	-	-	-
рация	-	-	1	2,8
ество осложнений всего	**17**	**81**	**15**	**41,7**
ество больных с осложнениями	**12**	**57,1**	**12**	**33,3**

Из вышеуказанной таблицы видно, что процент специфических осложнений в основной группе, где выполнены преимущественно типичные обширные и предельно обширные резекции печени, значительно ниже. На наш взгляд, знание и соблюдение разнообразных вариантов анатомии ворот печени, соблюдение анатомических принципов выделения трубчатых структур в воротах печени предупреждает не только снижение интраоперационной кровопотери, ятрогению протоков, но и снижает риски геморрагических осложнений, желчеистечений в непосредственном послеоперационном периоде.
Летальности среди оперированных пациентов с левосторонней гемигепатэктомией в обеих группах исследования не было.

Выводы

На непосредственные результаты оперативного лечения при обширных левосторонних гемигепатэктомиях первостепенное значение имеет анатомичность (типичность) объемных резекций печени. Отработанное техническое исполнений резекций в комплексе с накоплением опыта операций в гепотохирургии и наличием современного технического оснащения, расходных современных материалов позволяет уменьшить количество общих осложнений и улучшить непосредственные результаты оперативного лечения пациентов в очаговыми заболеваниями печени.

СПИСОК ЛИТЕРАТУРЫ

1. Дзидзава И.И., Слободяник А.В., Ионцев В.И. Осложнения после обширных резекций печени // Вестник российской военно-медицинской академии. – 2015. - №3(51). – С. 261-266.
2. Hjortsjo C.H. The topography of the intrahepatic duct system // Acta anat. (Basel). – 1951. – Vol. 11. – P. 48-56.
3. Couinaud C. Le folle etudes anatomiques et chirurgicales. – Paris: 1957. – 267 p.
4. Альперович Б.И. Хирургия печени и желчных путей. – Томск: Сиб. гос. мед. ун-т, 1997. – 605 с.
5. Iwatsuki S. The changing face of hepatic resection // Curr. probl. surg. – 1989. – Vol. 26, №5. – P. 281–379.
6. Баймаханов Б.Б., Самратов Т.У., Сахипов М.М., Джаркеев К.С., Миржакыпов А.Т. Послеоперационные осложнения при обширной резекции печени с применением тканевого антигипоксанта // Анн. хир. гепат. – Ташкент: 2005. – Т.10, №2. – С. 159-168.
7. Алиев М.А., Баймаханов Б.Б., Самратов Т.У., Сахипов М.М. и др. Хирургические вмешательства на магистральных сосудах при обширных резекциях печени // Анн. хир. геп. – 2006. - Т 11, №3. – С. 139-144.
8. Журавлев В.А. Большие и предельно большие резекции печени. – Саратов: Изд-во Сарат. ун-та, 1986. – 214 с.
9. Wakabayashi H. Indications for portal vein embolization combined with major hepatic resection for advanced–staged hepatocellular carcinomas: A preliminary clinical study // Digest. surg. – 2000. – Vol. 17, No 6. – P. 587–594.
10. Вишневский В.А., Кубышкин В.А., Чжао А.В., Икрамов Р.З. Операции на печени (руководство для хирургов). – М.: 2003. – 162 с.
11. Imamura H. One thousand fifty–six hepatectomies without mortality in 8 years // Arch. surg. – 2003. – Vol. 138, №11. – P. 1198–1206.
12. Истомин Н.П. Особенности панкреатической и послеоперационной печеночной недостаточности в хирургии. – М.: 2011. – 206 с.
13. Mullin E.J. How much liver resection is too much? // Am. j. surg. – 2015. – Vol. 190, №1. – P. 87–97.
14. Котельникова Л.П., Гребенкина С.В., Трушников Д.В. Экспериментальная и клиническая гастроэнтерология // Анн. хир. геп. – 2018. - Вып.156, №8. - С. 99-106.

М.М. Сахипов
Қазақстан-Ресей Медицина Университеті

БАУЫРДЫҢ ОШАҚТЫ АУРУЛАРЫН ХИРУРГИЯЛЫҚ ЖОЛМЕН ЕМДЕУ КЕЗІНДЕ ҚОЛДАНЫЛҒАН СОЛ ЖАҚТЫ АНАТОМИЯЛЫҚ ГЕМИГЕПАТЭКТОМИЯ

Түйін: Мақалада бауырдың ошақты ауруларын хирургиялық жолмен емделген 293 науқастың нәтижесі сарапталды. Сол жақты анатомиялық гемигепатэктомия тәсілін негізгі топта 36 (19,1%) және 21 (18,7%) бақылау тобында өткіздік. Жалпы операциядан кейін асқынулар санын азайтып, сол арқылы емдеудің нәтижесіне әсер ететіндерге: бауырдың көлемді резекциясының анатомиялық ерекшелігі және қазіргі заман талабына сай операциялық құралдармен жабдықталуы мен қажетті материалдардың болуы.
Түйінді сөздер: бауырдың ошақты аурулары, сол жақты гемигепатэктомия, бауырдың көлемді резекциясы, операциядан кейінгі асқынулар, емдеу нәтижесі.

M.M. Sakhipov
Kazakh-Russian Medical University

LEFT-SIDED ANATOMICAL HEMIHEPATECTOMY IN THE SURGICAL TREATMENT OF FOCAL LIVER DISEASE

Resume: The results of surgical treatment of 293 patients with focal liver diseases were analyzed. Of these, left-sided hemihepatectomy was performed in 36 (19.1%) in the main and 21 (18.7%) in the control group. The study showed that the anatomical features of volumetric resection of the liver and modern technical equipment of the operating room are of great importance for the immediate result, which can reduce the number of complications.
Keywords: focal liver diseases, left-sided hemihepatectomy, volume resection of the liver, complications after surgery, treatment outcome.