УДК 616.724

Ю.А. Менчишева, Д.Д. Менжанова, Ж. Марат
Казахский Национальный медицинский университет имени С.Д. Асфендиярова
Кафедра хирургической стоматологии

ПРИМЕНЕНИЕ БОТУЛОТОКСИНА В ЛЕЧЕНИИ СИНДРОМА БОЛЕВОЙ ДИСФУНКЦИИ ВИСОЧНО-НИЖНЕЧЕЛЮСТНОГО СУСТАВА

Одной из актуальных проблем в стоматологии является лечение пациентов с синдромом болевой дисфункции височно-нижнечелюстного сустава (СБД ВНЧС). Актуальность проблемы обусловлена множеством теорий по поводу механизмов возникновения СБД ВНЧС. Лечение синдрома болевой дисфункции ВНЧС с помощью ботулотоксина типа А (БТА) представляет интерес для практического здравоохранения и требует дальнейшего изучения. Целью исследования являлось повышение эффективности лечения СБД ВНЧС путем применения инъекций ботулотоксина.
Ключевые слова: ботулотоксин, синдром болевой дисфункции, височно-нижнечелюстной сустав

Введение

Синдром болевой дисфункции височно-нижнечелюстного сустава (СБД ВНЧС) является вторым по распространённости скелетно-мышечным заболеванием. Около 33% населения имеет, по крайней мере, один симптом болевой дисфункции височно-нижнечелюстного сустава [1, 2]. СБД ВНЧС – это заболевание, связанное с нарушением скоординированной деятельности височно-нижнечелюстного сустава из-за нарушения окклюзии зубов, взаиморасположения элементов сустава и функции мышц [3]. В основе СБД ВНЧС лежат четыре патогенетических фактора: органические или функциональные изменения собственно сустава, патология со стороны жевательных мышц, нарушение окклюзии, стрессы и психологические нарушения [4]. Предрасполагающими факторами развития СБД ВНЧС, согласно литературным данным, служат анатомическое несоответствие формы и размеров суставной головки и суставной ямки височно-нижнечелюстного сустава, воспалительные заболевания сустава, врожденные и приобретенные дефекты зубов и прикуса. Провоцировать начало заболевания могут манипуляции, которые сопровождаются растяжением ВНЧС, наличие патологических привычек, травмы челюстных костей, перенапряжение жевательных мышц при жевании жесткой пищи, стрессы и др. Некоторые авторы рассматривают СБД ВНЧС как разновидность хронического миофасциального болевого синдрома с локализацией в жевательных мышцах (особенно в латеральной крыловидной мышце). Значительную роль в развитии и поддержании заболевания играют психогенные факторы [5, 6]. Боль чаще, чем другие симптомы, вынуждает пациента обратиться за помощью к врачу. У одних людей внезапно появляется резкая боль и ограниченное открывание рта, у других - появлению боли предшествуют длительное щелканье в суставе, ограниченная или чрезмерная подвижность нижней челюсти и другие признаки, характерные для дисфункции височно-нижнечелюстного сустава [7].

Терапия заболевания аналогична лечебным методам, применяемым при других скелетно-мышечных болевых синдромах. По данным мировой литературы, выявление мышц, содержащих триггерные точки, и инъекции ботулотоксина показали хороший клинический результат [8]. Ботулотоксин — это продукт бактериального обмена веществ грамположительной спорообразующей палочки Clostridium botulinum. Действие ботулотоксина проявляется в области нейромышечных синапсов, а также других холинергических синапсов. Токсин блокирует выброс нейротрансмиттера ацетилхолина, что приводит к параличу мышц и прекращению деятельности органов-мишеней [9].

Цель

Целью исследования являлось повышение эффективности лечения СБД ВНЧС путем применения инъекций ботулотоксина.

Материалы и методы

Под нашим наблюдением было десять пациентов (7 женщин, 3 мужчин) от 19 до 28 лет отделения челюстно-лицевой хирургии №1 городской клинической больницы №5 г. Алматы, у которых был выявлен синдром болевой дисфункции ВНЧС. В качестве инъекций применяли разведенный препарат ботулотоксина А («Ботулакс», Южная Корея), зарегистрированный на территории Республики Казахстан. У всех пациентов проводили анализ жалоб, сбор анамнеза заболевания и объективный осмотр. Для оценки болей до и после применения ботулотоксина было проведено анкетирование с применением международной цифровой шкалы и шкалы Вонг-Бейкера.

Методика разведения «Ботулакса» 100 ЕД: для разведения 100 ЕД «Ботулакса» мы использовали 1 мл 0,9% физиологического раствора. В результате в инсулиновом шприце объемом 1 мл мы получили 100 ЕД разведенного препарата. В одном делении шприца, таким образом, содержалась 1 ЕД ботулотоксина А.

Методика проведения инъекций ботулотоксина: предварительным этапом являлась разметка - определение точек с наибольшим напряжением соответствующих жевательных мышц (метод Доктора Джианнакопулос (США, Филадельфия), рисунок 1).

Рисунок 1 – Пациентка А., 19 лет. Определение точек с наибольшим напряжением жевательных мышц

После антисептической обработки кожи проводили введение ботулотоксина с помощью инсулинового шприца с несъёмной иглой (длина иглы 12мм) непосредственно в мышцу, которую необходимо было расслабить из расчета 5 единиц на 1 вкол. При этом вводили в жевательную мышцу в общей сумме 25-50 единиц, в височную мышцу 10-25 единиц, в латеральную крыловидную мышцу 7,5-10 единиц (рисунок 2).

Рисунок 2 – Пациентка Б., 20 лет. Проведение инъекции в жевательные мышцы

Результаты

Среди 10 курируемых пациентов основной жалобой была боль, интенсивность которой варьировалась. Характер боли был иррадиирущим – боль начиналась в околоушной области и отдавала в ухо, челюсть, затылок или заушную область, в лобную область и другие области. При этом при проведении осмотра 7 пациентов (70%) с синдромом болевой дисфункции ВНЧС имели интактные зубы и ортогнатический прикус, 3 пациента (30%) имели аномалии прикуса, аномалии положения зубов и дефекты зубных рядов. При сборе анамнеза 6 пациентов (60%) связывали начало заболевания со стрессом на работе или на учебе, 4 (40%) указали на посещение стоматолога. При исследовании мышц путем пальпации была определена болезненность жевательных мышц, так называемые триггерные точки. Данные точки определялись как болезненные напряженные плотные участки непосредственно в жевательных мышцах – в жевательной (20%), в жевательной и височной (30%), в жевательной, височной и латеральной крыловидной мышцах (50%). Было выявлено у курируемых пациентов изменение движений нижней челюсти: у 5 пациентов (50%) отклонялась в сторону при открывании рта, у 2 пациентов (20%) наблюдались S-образные движения. При этом у 9 пациентов (90%) открывание рта было болезненным, затрудненным, у 4 пациентов (40%) открывание рта было в пределах 30 мм между резцами. По результатам клинического исследования через неделю при проведении повторного осмотра после инъекции ботулотоксина А 8 пациентов (80%) отметило, что не испытывают прежних болей, двое пациентов (20%) отметило значительное снижение болей. Открывание рта улучшилось у 9 пациентов (90%) (рисунок 3). У одного из пациентов (10%) осталось двухступенчатое открывание рта. При проведении пальпаторного исследования в области триггерных точек отмечалось исчезновение плотных участков в ранее пальпируемых мышцах.

Рисунок 3 – Открывание рта у пациентки с СБД ВНЧС до и после инъекции ботулотоксина

По результатам анкетирования до проведения инъекции ботулотоксина А 6 (60%) пациентов испытывало сильную боль, 3 умеренную боль (30%) и 1 пациент (10%) испытывал легкую боль. После проведения инъекции при повторной оценке болей через 1 неделю у 8 пациентов (80%) боли отсутствовали, у 1 (10%) – боль была легкой, у 1 (10%) боль была умеренной (рисунок 4). Через 1 месяц при проведении повторной оценки болей – у 10 (100%) пациентов боли полностью отсутствовали.

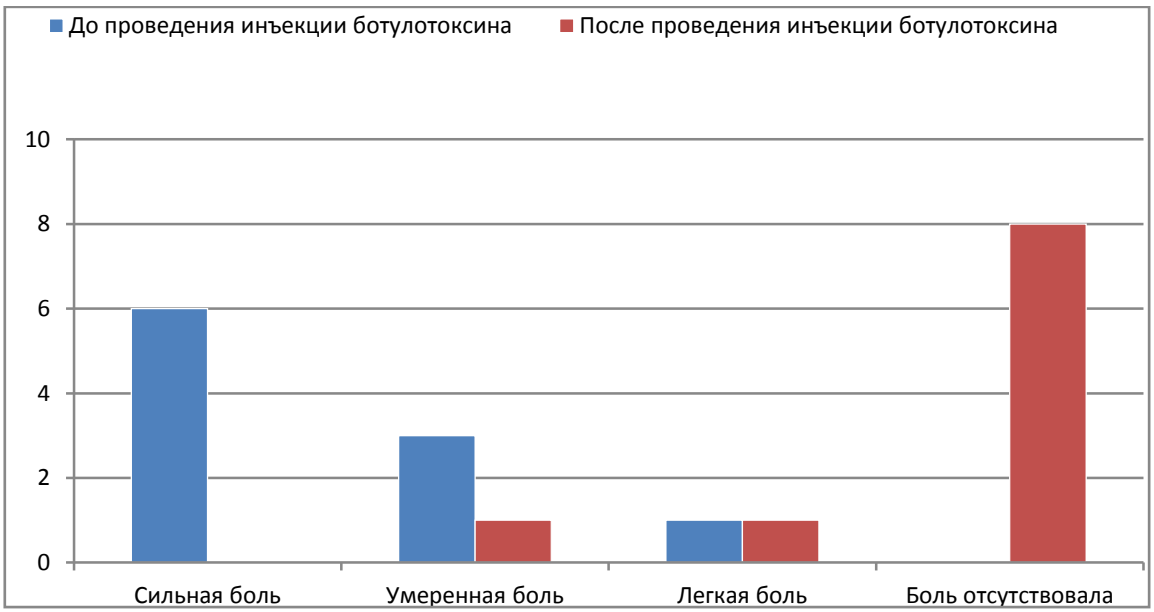

Рисунок 4 – Результаты определения уровня боли у пациентов с СБД ВНЧС до и после инъекции ботулотоксина

Обсуждение и заключение

Учитывая, что Ботулотоксин типа А широко используется для лечения патологических состояний, включая хроническую мигрень, дистонию шейки матки, первичный подмышечный гипергидроз, блефароспазм, косоглазие, в настоящее время в хирургической стоматологии не существует стандартного метода проведения инъекции при СБД ВНЧС.

Существует методика инъекции ботулотоксина в челюстно-лицевой области под контролем электромиографии (с помощью иглы для инъекции монополярного электрода 27 калибра). Этот метод, несмотря на эффективность определения электрической активности мышц, является инвазивным, трудоёмким, занимает много времени и информативен только в комплексном обследовании пациента [10].

Использованный нами метод определения точек инъекций - участков с наибольшим напряжением соответствующих жевательных мышц является наиболее эффективным и щадящим методом.

Заключение

Таким образом, нами был отмечен положительный терапевтический эффект применения ботулотоксина при СБД ВНЧС. Инъекции ботулотоксина позволили снизить интенсивность болей, частоту и продолжительность рецидивов.

Выводы

1.При изучении клинических проявлении синдрома болевой дисфункции височно-нижнечелюстного сустава у курируемых пациентов было выявлено следующее: у всех пациентов среди жалоб преобладали боли, болезненное или затрудненное открывание рта. Триггерные точки определялись в жевательной (20%), в жевательной и височной (30%), в жевательной, височной и латеральной крыловидной мышцах (50%).

2.По результатам анкетирования применение ботулотоксина у больных с болевой дисфункцией височно-нижнечелюстного сустава позволило повысить эффективность лечения и полностью устранить или снизить боль.

СПИСОК ЛИТЕРАТУРЫ
1. Mor N., Tang C., Blitzer A. Temporomandibular Myofacial Pain Treated with Botulinum Toxin Injection// Toxins (Basel). – 2015. - №7(8). – P. 2791-2800.
2. Пузин М.Н., Вязьмин А.Я. «Болевая дисфункция височно-нижнечелюстного сустава». - М.: Медицина, 2002. - 160 с.
3. Бейнарович С.В., Филимонова О.И. современный взгляд на этиопатогенез дисфункциональных расстройств височно-нижнечелюстного сустава // Кубанский научный медицинский вестник. - 2018. - №6. – С. 163- 164.
4. Ибрагимова Р.М. Синдром болевой дисфункции височно-нижнечелюстного сустава: учеб.-метод. пособие. – Алматы, издательство «Эффект», 2007. – 140 с.
5. Исайкин А.И., Смирнова Д.С. Дисфункция височно-нижнечелюстного сустава // РМЖ. – 2017. - №24. – С. 1750-1755.
6. Ивасенко П.И., Мискевич М.И., Савченко Р.К., Симахов Р.В. Патология височно-нижнечелюстного сустава: клиника, диагностика и принципы лечения. – СПб.: ООО «Медиздательство», 2007. – 80 с.
7. Wright E.F., North S.L. Management and treatment of temporomandibular disorders: a clinical perspective // J Man Manip Ther. - 2009. - №17(4). – С. 247-254.
8. D'Elia J.B., Blitzer A. Temporomandibular disorders, masseteric hypertrophy, and cosmetic masseter reduction. Botulinum Neurotoxin for Head and Neck Disorders. - NY: Thieme, 2012. - 151 p.
9. Stowell A.W., Gatchel R.J., Wildenstein L. Cost-effectiveness of treatments for temporomandibular disorders: Biopsychosocial intervention versus treatment as usual // J. Am. Dent. Assoc. – 2007. - №138. – С. 202–208.
10. Elfving L., Helkimo M., Magnusson T. Prevalence of different temporomandibular joint sounds, with emphasis on disc-displacement, in patients with temporomandibular disorders and controls // Swed Dent J. – 2002. - №26(1). – P. 9-19.
11. Kalina R., Orcutt J. Ocular and periocular pain. In: Bonica J.J., editor. The Management of Pain. Lee and Ferbiger. - Philadelphia, PA, USA: 1990. – 264 p.
12. Sunil D.C., Ramnani P., Thakur D., Pandit M. Botulinum toxin in the treatment of muscle specific Oro-facial pain: a literature review // J Maxillofac Oral Surg. – 2015. - №14(2). – P. 171-175.

Ю.А. Менчишева, Д.Д. Менжанова, Ж. Марат
С.Ж. Асфендияров атындағы Қазақ Ұлттық медицина университеті
Хирургиялық стоматология кафедрасы

САМАЙ ТӨМЕНГІ ЖАҚ БУЫНЫ АУЫРСЫНУЛЫҚ ДИСФУНКЦИЯСЫ СИНДРОМЫН ЕМДЕУДЕ ҚОЛДАНАЛАТЫН БОТУЛОТОКСИН

Түйін: Стоматологиядағы өзекті проблемалардың бірі самай төменгі жақ буынының ауырсынулық дисфункциясы (СТЖБАД) синдромы бар науқастарды емдеу болып табылады. Проблеманың өзектілігі СТЖБАД пайда болу механизмдеріне байланысты көптеген теорияларға негізделген. А (БТА) типті ботулотоксин көмегімен СТЖБ-ның ауырсыну дисфункциясының синдромын емдеу практикалық денсаулық сақтау үшін қызығушылық тудырады және әрі қарай зерттеуді талап етеді. Зерттеудің мақсаты ботулотоксинді қолдану арқылы СТЖБАД синдромын емдеу тиімділігін арттыру болып табылады.
Түйінді сөздер: ботулотоксин, самай төменгі жақ буыны, ауырсынулық дисфункция синдромы

Y.A. Menchisheva, D.D. Menzhanova, Z. Marat
Asfendiyarov Kazakh National medical university
Department of Surgical Dentistry

APPLICATION OF BOTULOTOXIN IN TREATMENT OF A SYNDROME OF PAIN DYSFUNCTION OF A TEMPO-MANDIBULAR JOINT

Resume: One of the urgent problems in dentistry is the treatment of patients with pain dysfunction syndrome of the temporomandibular joint (PDS TMJ). The relevance of the problem is due to many theories about the mechanisms of occurrence of TMJ PDS. Treatment of TMJ pain dysfunction syndrome with botulinum toxin type A (BTA) is of interest to practical public health and requires further study. The aim of the study is to increase the effectiveness of treatment of TMJ SBD through the use of botulinum toxin.
Keywords: botulinum toxin, pain dysfunction syndrome, temporomandibular joint