УДК 617.753.29

Сулейменов М.С., Утельбаева З.Т., Бердишева А.А., Темирова Н.Д., Толыбаева Ж.Ж., Барыс Н.Б.
Казахский национальный медицинский университет имени С.Д.Асфендиярова,
кафедра офтальмологии

РЕЗУЛЬТАТЫ РЕФРАКЦИОННЫХ ОПЕРАЦИЙ ПО ТЕХНОЛОГИИ RELEX SMILE ОФТАЛЬМОЛОГИЧЕСКОГО ЦЕНТРА КАЗНМУ ИМ.С.Д.АСФЕНДИЯРОВА

Резюме: *Операция по технологии ReLEx SMILE («удаление лентикулы через малый разрез») - одна из самых современных кераторефракционных операций для коррекции миопии и миопического астигматизма. ReLEx SMILE является по существу первой интрастромальной лазерной фемтосекундной роговичной операцией, которая осуществляется без выкраивания поверхностного лоскута роговицы. В данной статье освещены результаты применения операции ReLEx SMILE для коррекции миопии различной степени у 40 пациентов. Данный вид рефракционных операций произведен на базе офтальмологического центра КазНМУ им. С.Д.Асфендиярова. Наблюдение за пациентами, оперированными по данной методике, показало высокую эффективность, безопасность, предсказуемость и стабильность данной технологии для коррекции миопии, в том числе с астигматизмом.*
Ключевые слова: *ReLEx SMILE, фемтосекундный лазер, миопия, лентикула.*

В настоящее время одной из главных проблем, стоящих перед современной офтальмологией, является прогрессирующее увеличение заболеваемости близорукостью [1]. Данную тенденцию многие исследователи связывают с изменяющимися условиями жизни в современном обществе, особенно с ростом компьютеризации [2, 3]. Миопия в последние десятилетия приобретает масштабы эпидемии, что подтверждается неуклонным ростом количества людей с данным видом рефракционных нарушений по всему миру. По данным ряда авторов, процент распространенности миопии в некоторых регионах Азии (Сингапур, Китай, Япония и Корея) колеблется в районе 80-90%, а в Сеуле достигает 96,5% [4-6]. Исследователи предсказывают, что к 2050 году половина населения мира (около 5 миллиардов человек), вероятно, будет иметь миопическую рефракцию, при этом пятая часть будет приходиться на миопию высокой степени. В условиях самоизоляции и дистанционной занятости многие сферы нашей жизни перешли в онлайн: работа, учеба, развлечения, общение с коллегами и друзьями. Длительные часы перед экранами смартфонов, компьютеров и прочих электронных устройств уже стали частью нашей новой реальности, что неизбежно пагубно отражается на функциональных свойствах зрительного анализатора [7].

В связи с этим ВОЗ выбрала приоритетной задачей исправление аномалий рефракцией для предотвращения слепоты до 2020 года [8].

В 2007 году проф. W.Sekundo была впервые выполнена операция ReLEx SMILE («удаление лентикулы через малый разрез»- Small Incision Lenticule Extraction), которая в последние годы становится наиболее востребованной операцией лазерной коррекции миопии [9]. Она имеет свои особенности: быстрое восстановление максимальной остроты зрения пациентов, минимальный роговичный синдром и отсутствие поверхностного лоскута роговицы. Процедура безболезненная, занимает в среднем 7-10 минут в зависимости от когезивных, прочностных свойств роговицы и навыков офтальмохирурга.

Целью нашего исследования явилась оценка эффективности и безопасности коррекции миопии методом ReLEx SMILE с использованием фемтосекундного лазера.

Материал и методы: В исследование включены 100 пациентов (200 глаз) с различными степенями миопии, в 68% случаев с астигматизмом. Возраст пациентов варьировал от 19 до 44 лет, в среднем 31,6±4,6, женщин было 68 (68%), мужчин- 32(32 %). Сфероэквивалент рефракции варьировал от -1,25 до -11,25 дптр (-5,43±2,2 дптр). Острота зрения вдаль без коррекции составила 0,08±0,04, а острота зрения с полной коррекцией от 0,8 до 1,0 (0,8±0,1). Центральная толщина роговицы по данным кератопахиметрии была от 491 до 596 мкм (537±20,1 мкм). Средняя кривизна роговицы варьировала от 41,0 до 45,25 дптр (43,31±0,94). Передне-задняя ось (ПЗО) от 23,70 до 28,74 (25,25±0,76). У всех пациентов отсутствовали противопоказания к проведению данного вида операции. Дооперационное диагностическое обследование включало в себя: визометрию, рефрактометрию, кератопахиметрию, биомикроскопию, корнеальную топографию (PENTACAM), УЗИ исследование глазного яблока, пневмотонометрию, циклоскопию. У 23 пациентов во время обследования были выявлены изменения со стороны сетчатки глаза, которые потребовали проведения дополнительного лазерного вмешательства до операции.

Все пациенты прооперированы методом ReLEx SMILE одним хирургом на базе офтальмологического центра КазНМУ им.С.Д.Асфендиярова. Во время операции выполнялась капельная анестезия, затем с помощью фемтосекундного лазера VISUMAX выкраивалась интрастромальная лентикула в быстром режиме («fast mode») с энергией в пятне 140 нДж. Минимальная толщина лентикулы составила 15 мкм на периферии. Диаметр роговичного кармана составил 6,5 мм, а его толщина была в среднем 60 мкм. Лентикула удалялась с помощью специальных шпателей через одну инцизию 2,5 мм.

Статистическую обработку результатов исследования проводили, вычисляя среднее арифметическое значение (M), ошибку среднего арифметического значения (m), и представляли в виде M±m. Различия оценивали с помощью критерия Стьюдента, достоверным считались результаты при $p<0,05$.

Результаты и обсуждение. На следующий день после операции передний отрезок глаза был спокойным. У пациентов не отмечалось проявлений синдрома «сухого глаза».

При исследовании в первую очередь оценивалась острота зрения вдаль без коррекции. Результаты представлены в таблице 1.

Таблица 1 - Показатели остроты зрения и кераторефракционных показателей до и после операции

иод людений	орригированная острота ния вдаль	рэквивалент ракции (СЭР) в дптр	атометрия	тральная толщина овицы
перации	±0,04	5±2,2	0±0,94	±20,10
тки после рации	±0,12	±0,3	0±0,70	37±29
ез 1 месяц	±0,13	±0,3	0±0,81	30±28
ез 3 месяца	±0,11	5 ±0,1	5±0,60	21±26
ез 6 месяцев	00±0,10	5 ±0,2	5±0,86	14±27

Как видно из таблицы 1, в послеоперационный период характерно значительное повышение некорригированной остроты зрения вдаль, которое наступало практически со следующего дня после операции и оставалось на протяжении всего периода наблюдений. Некорригированная острота зрения вдаль до операции составляла 0,08±0,04, в послеоперационном периоде - 0,90±0,12 на 1-е сутки после операции, 1,00±0,1 через 1, 3, 6 месяцев после операции. Характерно значительное статистически значимое снижение СЭР на протяжении всего периода наблюдений по сравнению с предоперационными данными (p<0,01). Сферэквивалент рефракции до операции варьировал от -1,25 до -11,25 дптр и изменился с -5,75±2,2 дптр до - 0,25 ±0,3 дптр в послеперационный период (6 месяцев). В течение первого месяца реабилитационного периода происходила постепенная адаптация к зрению вблизи. Симптомов реактивной гипертензии не было отмечено ни в одном случае. Снимки кератотопограмм до операции представлены на рисунке 1.

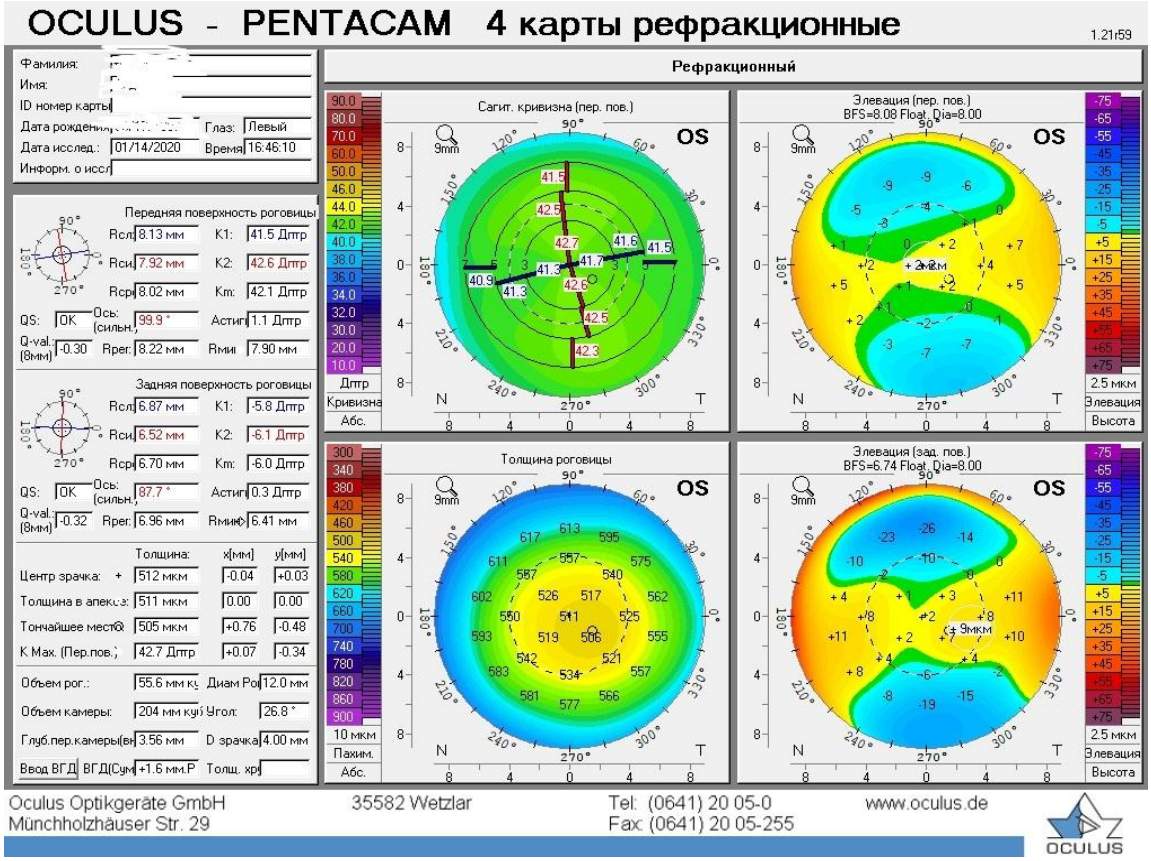

Рисунок 1. Кератотопограмма до операции

При исследовании роговицы с использованием PENTACAM после операции просматривалось равномерное уплощение передней оптической зоны роговицы, которое было запланировано и соответствовало алгоритму операции, способствующей улучшению остроты зрения. Передняя корнеальная топография области оперативного вмешательства после операции ReLEx SMILE была хорошо центрирована и показывала четкую «низкодиоптрийную» зону с ровными краями.

Задняя элевация роговицы по данным шеймпфлюг-камеры PENTACAM оставалась неизмененной, что свидетельствовало о стабильности биомеханики роговицы после операции (рис.2).

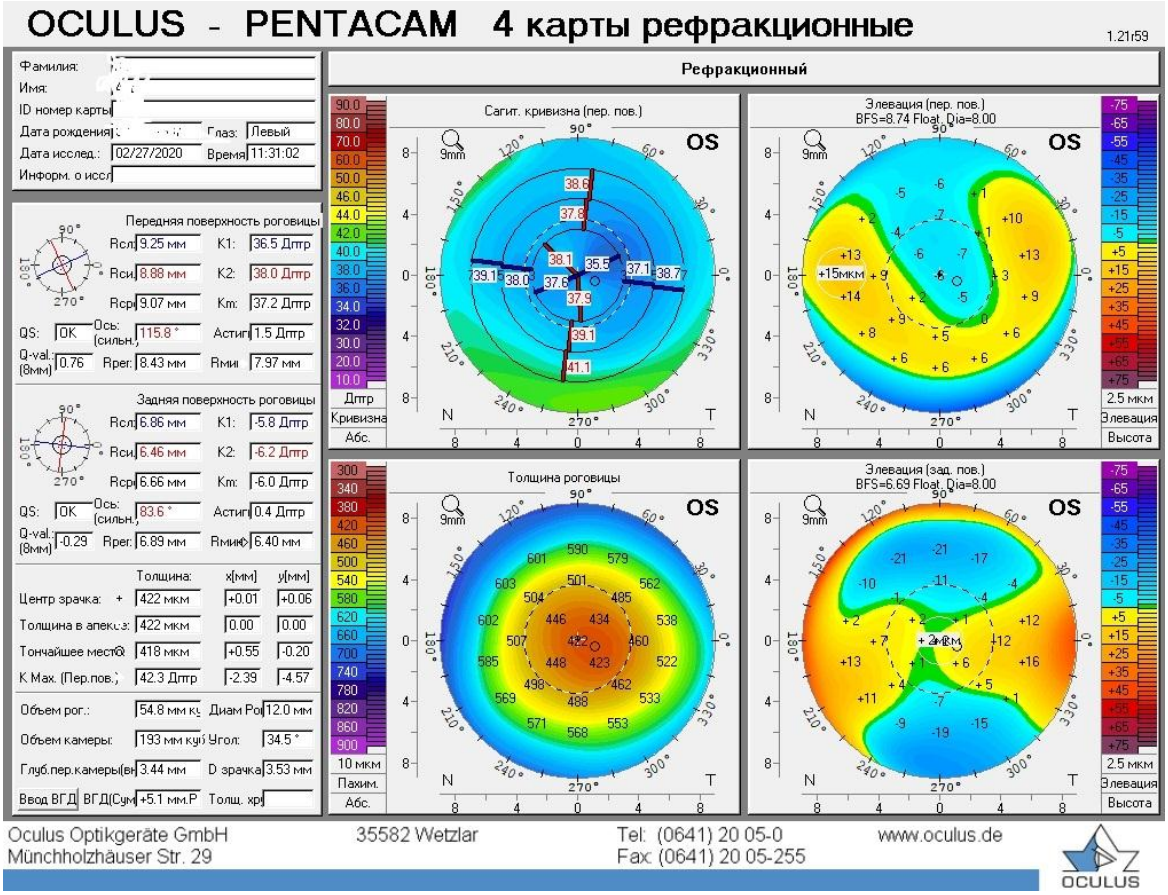

Рисунок 2 - Кератотопограмма после операции

Равномерное уплощение центральной оптической зоны не вызывало нарушения общей сферической архитектоники роговицы, адаптация сформированных поверхностей происходила главным профилем без формирования ступенчатых переходных зон. Коэффициент роговичных абберраций высших порядков по данным Шеймпфлюг-камеры PENTACAM закономерно изменился с 1,1±0,6 до операции ReLEx SMILE до 1,8±0,4 через 6 месяцев после операции. Осложнений не отмечено ни в одном случае.

Полученные результаты продемонстрировали возможность получения высокого рефракционного результата у пациентов с миопией различной степени.

Выводы

Таким образом, фемтосекундная технология ReLEx SMILE у пациентов с миопией является эффективным и безопасным методом коррекции данного вида аметропии, что подтверждает анализ полученных результатов.

СПИСОК ЛИТЕРАТУРЫ

1 Аветисов Э.С. Близорукость. 2-е издание, перераб. и допол. - М.: Медицина, 1999. - 258 с.

2 Suneetha Chalasani, Vasantha Kumar Jampala, Prasuntpryia Nayak. Myopia among medical students - A Cross Sectional Study in a

3 South Indian Medical College // AL Ameen J Med Sci. 2012. - Vol. 5(3). - P. 233-242.

4 Woo W.W., Lim K.A., Yang H., Lim X.Y., Liew F., Lee Y.S. and Saw S.M. Refractive errors in medical students in Singapore // Singapore Medical Journal. - 2004. - Vol. 45(10). - P.470-474.

5 Chow YC, Dhillon B, Chew PT, Chew SJ. Refractive errors in Singapore medical students. // Singapore Med J 1990. - Vol. 31. - P.472-473.

6 LvL., ZhangZ. Pattern of myopia progression in Chinese medical students: a two-year follow-up study // Graefes Arch Clin Exp Ophthalmol. - 2013. - Vol.251(1). - P.163-168.

7 Yoshikawa M., Yamashiro K., Miyake M., Oishi M., Akagi-Kurashige Y., Kumagai K., Nakata I., Nakanishi H., Oishi A., Gotoh N., Yamada R., Matsuda F., Yoshimura N.Comprehensive replication of the relationship between myopia-related genes and refractive errors in a large Japanese cohort. // Invest Ophthalmol Vis Sci. - 2014. - Vol. 55(11).P.343-54.

8 Lieberman. The Story of the Human Body : Evolution, Health, and Disease / Lieberman, E. Daniel — New York : Pantheon Books, 2013.

9 ВОЗ. Информационный бюллетень №282. Август 2014. [Электронный ресурс] Режим доступа: www.who.int

10 Chaudhry R., Ali H. and Sheikh N.H., Frequency and underlying factors of myopia among medical students // Biomedica 2011 Vol. 27(2). P.154-160.

Suleymenov M.S., Utelbayeva Z.T., Berdisheva A.A., Temirova N. D.,Tolybayeva Zh.Zh., Barys N.B.
S.D. Asfendiyarov Kazakh National Medical University.

RESULTS OF REFRACTIVE SURGERIES USING RELEX SMILE TECHNOLOGY AT THE OPHTHALMOLOGICAL CENTER OF ASFENDIYAROV NATIONAL MEDICAL UNIVERSITY

Resume: *The operation using the ReLEx SMILE technology ("removal of the lenticule through a small incision") is one of the most modern keratorefractive operations for the correction of myopia and myopic astigmatism. ReLEx SMILE is the first femtosecond intrastromal laser corneal surgery performed without cutting out a superficial corneal flap. This article highlights the results of using SMILE to correct myopia of varying degrees in 40 patients. This type of refractive surgery was performed on the basis of the ophthalmological center of S.D. Asfendiyarov KazNMU. Observation of the patient operated on according to this technique has shown the high efficiency, safety, predictability and stability of this technology for the correction of myopia, including those with astigmatism.*
Key words: *ReLEx SMILE, femtosecond laser, myopia, lenticula.*

Сулейменов М.С., Утельбаева З.Т., Бердишева А.А., Темирова Н.Д., Толыбаева Ж.Ж., Барыс Н.Б.
С.Ж.Асфендияров атындағы Қазақ Ұлттық медициналық университет.

С.Ж.АСФЕНДИЯРОВ АТЫНДАҒЫ ҚАЗҰМУ ОФТАЛЬМОЛОГИЯ ОРТАЛЫҒЫНДА ЖАСАЛҒАН RELEX SMILE ТЕХНОЛОГИЯСЫ БОЙЫНША РЕФРАКЦИЯЛЫҚ ОПЕРАЦИЯЛАРДЫҢ НӘТИЖЕСІ.

Түйін*: ReLEx SMILE технологиясын қолданатын операция («кішігірім кесінді арқылы летикуланы кетіру») – бұл миопия мен миопиялық астигматизмді түзетуге арналған ең заманауи кероторефракциялық операциялардың бірі. ReLEx SMILE – бұл мүйіз қабағының үстіңгі қақпағын кесусіз жасалынатын фромтосекундтық лазерлік хирургиялық араласу. Бұл мақалада 40 пациенттің әртүрлі дәреждегі миопиясын түзету үшін SMILE операциясын қолдану нәтижелері көрсетілген. Рефракциялық хирургияның бұл түрі С.Ж.Асфендияров атындағы ҚазҰМУ офтальмологиялық орталығында өткізілді. Осы техникамен операция жасалған пациенттерді бақылау барысында миопияны, оның ішінде астигматизм бар науқастардың түзетудің ең жоғары тиімділігін, қауіпсіздігін, болжамдылығы мен тұрақтылығын көрсетті.*
Түйінді сөздер*: ReLEx SMILE, фемтосекундтық лазер, миопия, лентикула.*